



Signo de Leser-Trélat Leser-Trélat sign



¹ Dra. Francis Victoria Orozco Peña

Investigadora independiente. San José, Costa Rica

 <https://orcid.org/0000-0003-3311-1949>

² Dra. María Paula Hernández Carmona

Investigadora independiente. San José, Costa Rica

 <https://orcid.org/0000-0002-5412-707X>

³ Dr. Christopher Alens Chan

Investigador independiente. San José, Costa Rica

 <https://orcid.org/0000-0001-7281-2081>

Recibido
31/01/2023

Corregido
13/03/2023

Aceptado
20/03/2023

RESUMEN

El signo de Leser-Trélat se refiere a la aparición de queratosis seborreicas eruptivas asociadas al diagnóstico de una neoplasia maligna interna. Los adenocarcinomas gastrointestinales, el cáncer de mama y los trastornos linfoproliferativos o linfomas son las neoplasias más comúnmente implicadas.

Se presenta con mayor frecuencia en pacientes mayores de 60 años, siendo su aparición en población joven sugestiva de cánceres de mayor agresividad. La etiopatogenia se desconoce. La teoría actualmente aceptada propone que la neoplasia subyacente libera citoquinas y factores de crecimiento que inducen hiperplasia epitelial epidérmica.

Clínicamente, se manifiesta como máculas, pápulas o placas pigmentadas bien delimitadas, de color variable (usualmente marrón o negro), pruriginosas, cuya localización predominante es el tronco, creando un patrón similar a un “árbol de Navidad”. Todo paciente en el que se sospeche el signo de Leser-Trélat debe ser estudiado exhaustivamente mediante la realización de una historia clínica completa, exámenes de laboratorio y estudios por imágenes dirigidos a detectar neoplasias internas. El tratamiento consiste en el diagnóstico y manejo del cáncer asociado, lo cual promueve la desaparición de la mitad de las queratosis seborreicas.

Se presenta una revisión del signo de Leser-Trélat con la finalidad de reconocer sus características clínicas y resaltar la necesidad de descartar la presencia de neoplasias malignas en aquellos pacientes que manifiesten queratosis seborreicas eruptivas, permitiendo diagnósticos oportunos.

PALABRAS CLAVE: Leser-Trélat; queratosis seborreicas eruptivas; signo paraneoplásico cutáneo.



ABSTRACT

The Leser-Trélat sign refers to the appearance of eruptive seborrheic keratoses associated with the diagnosis of an internal malignancy. Gastrointestinal adenocarcinomas, breast cancer, and lymphoproliferative disorders or lymphomas are the most implicated neoplasms.

It occurs more frequently in patients older than 60 years, its appearance in a young population suggestive of more aggressive cancers. The etiopathogenesis is unknown. The currently accepted theory proposes that the underlying neoplasm releases cytokines and growth factors that induce epithelial-epidermal hyperplasia.

Clinically it manifests as well-defined pigmented macules, papules or plaques, of variable color (usually brown or black), pruritic, whose predominant location is the trunk, creating a pattern similar to a "Christmas tree". Any patient in whom the Leser-Trélat sign is suspected should be thoroughly evaluated by taking a complete medical history, laboratory tests, and imaging studies aimed at detecting internal neoplasms. The treatment consists of the diagnosis and management of the associated cancer, which promotes the disappearance of half of the seborrheic keratoses.

A review of the Leser-Trélat sign is presented to recognize its clinical characteristics and highlight the need to rule out the presence of malignant neoplasms in those patients who manifest eruptive seborrheic keratoses, allowing timely diagnoses.

KEY WORDS: Leser-Trélat; eruptive seborrheic keratosis; cutaneous paraneoplastic sign.

¹ Médica general, graduada de la Universidad Autónoma de Centro América. Código médico: [MED17744](#). Correo electrónico: francis.vop@gmail.com

² Médica general, graduada de la Universidad Autónoma de Centro América. Código médico: [MED17160](#). Correo electrónico: paula.hernandez1497@gmail.com

³ Médico general, graduada de la Universidad Autónoma de Centro América. Código médico: [MED17139](#). Correo electrónico: christopher.alens@hotmail.com

INTRODUCCIÓN

El signo de Leser-Trélat se refiere al rápido aumento en el número o tamaño de las queratosis seborreicas, asociado a una neoplasia maligna interna. Es un signo paraneoplásico en el cual suele haber una erupción brusca (en semanas o meses) de múltiples queratosis seborreicas antes, durante o después del diagnóstico de cáncer (1-3).

Fue descrito por primera vez en el siglo XIX por Edmund Leser y Ulysse Trélat, quienes estudiaban angiomas en cereza asociados a cánceres gastrointestinales, pero no queratosis seborreicas.

En 1900, Hollander fue quien asoció las queratosis seborreicas a las neoplasias malignas (1,4).

Las queratosis seborreicas son lesiones cutáneas benignas que aparecen frecuentemente en pacientes mayores de 40 años sanos, por lo que la validez del signo de Leser-Trélat como marcador cutáneo paraneoplásico fiable es cuestionable. Además, en la actualidad aún no se ha determinado de forma estandarizada la cantidad de lesiones necesarias ni la velocidad de aparición para establecer un diagnóstico (1,2,5).

El objetivo del presente documento es ampliar los conocimientos sobre el signo de Leser-Trélat, con el fin de aprender a identificar sus características clínicas y reconocer la necesidad de descartar la presencia de neoplasias malignas en aquellos pacientes que manifiesten queratosis seborreicas eruptivas.

MÉTODO

Se realizó una revisión de la literatura mediante la búsqueda en las herramientas PubMed, SciELO, ScienceDirect, Elsevier y Google Académico como fuentes principales para la información digital. Se seleccionaron publicaciones relacionadas al signo de Leser-Trélat empleando las palabras clave: “Leser-Trélat”, “queratosis seborreica” y “síndromes paraneoplásicos”. Los criterios de inclusión utilizados fueron los siguientes: publicaciones entre 2017-2022, no se definieron restricciones de idioma en ningún artículo seleccionado, documentación en humanos, relacionados con ciencias de la salud, departamentos de dermatología, anatomía patológica y oncología. Fueron excluidas las publicaciones no relacionadas al signo de Leser-Trélat. Finalmente, se seleccionó un total de quince artículos para revisar, analizar y estructurar la información obtenida para la composición de este documento.

EPIDEMIOLOGÍA

- Edad promedio de aparición: aproximadamente, 61 años (1).
- La aparición entre los 20-30 años es rara, pero aumenta la probabilidad de ser un predictor positivo de malignidad interna y se asocia a una mayor agresividad de la neoplasia primaria (1,6).
- Sin diferencias reconocidas entre sexos ni razas (1,6).
- Suele coexistir con acantosis nigricans (2,7).

ETIOLOGÍA

Se cree que la etiología subyacente del signo de Leser-Trélat es una neoplasia maligna interna. Este signo puede preceder, ocurrir simultáneamente o comenzar

después del diagnóstico de malignidad (1). Las neoplasias malignas más comúnmente implicadas, ordenadas de mayor a menor proporción, son:

- Adenocarcinomas gastrointestinales (gástrico, de colon, rectal), siendo el adenocarcinoma gástrico la neoplasia maligna más común en general (1,4,5,8,9).
- Cáncer de mama (1,4,8).
- Trastornos linfoproliferativos/linfomas (1,5).
- Cáncer de pulmón (1).
- Cáncer renal (1).
- Cáncer de laringe (1).
- Cáncer de ovario (1).
- Micosis fungoide (1,3).
- Carcinoma hepatocelular (1).
- Cáncer de vejiga (1).
- Carcinoma nasofaríngeo (1).
- Carcinoma de células escamosas (1,6).
- Carcinoma basocelular (10).
- Melanoma (11,12).
- Carcinoma tímico (7).

FISIOPATOLOGÍA

La fisiopatología exacta es desconocida. Se ha propuesto que la liberación de citoquinas y factores de crecimiento de la neoplasia induce hiperplasia epitelial de queratinocitos inmaduros, originando el crecimiento eruptivo de las queratosis seborreicas (1,5,6). Se han asociado las siguientes sustancias a la patogenia de este signo:

- Factor de Crecimiento Epidérmico Alfa (EGF-alfa) y receptor del Factor de Crecimiento Epidérmico (EGF-R) (1,10).
- Factor de Crecimiento Transformante Alfa (TGF-alfa) (1).
- Factor de Crecimiento Fibroblástico (FGF) y receptor 3 del FGF (FGF-R3) (1,13).

- Factor de Crecimiento Similar a la Insulina (1).
- Hormona de crecimiento (1).
- Anfiregulina (4).
- Subunidad catalítica de la enzima Fosfatidilinositol 3-quinasa (PIK3CA) (5,13).

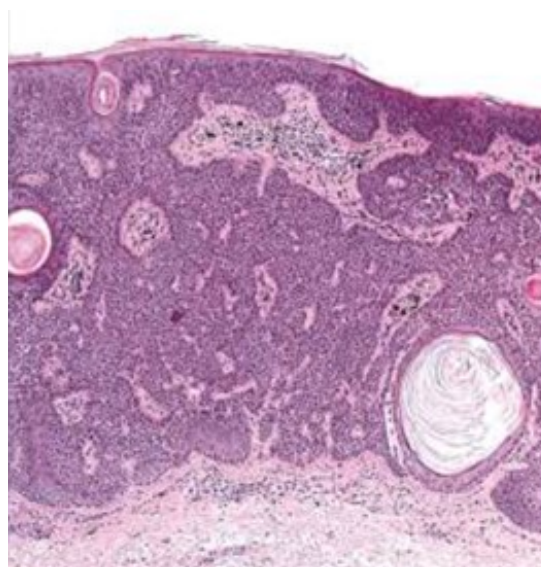
Otros autores proponen que es posible que una respuesta inflamatoria del huésped dirigida hacia queratosis seborreicas preexistentes, pero de pequeño tamaño, pueda explicar el rápido aumento de estas lesiones (2).

HISTOPATOLOGÍA

Los hallazgos microscópicos son variables entre casos, e incluyen:

- Queratosis seborreicas típicas sin diferencias significativas con pacientes sin malignidades, donde se observan cordones entrelazados y nidos de queratinocitos, con pigmentación y formación de quistes córneos (2).
- Subtipos de queratosis seborreicas: incluyen acantosis (la variante más común), hiperqueratosis, reticulada, clonal y melanoacantoma. No parece haber una mayor frecuencia de una variación histopatológica específica de las queratosis seborreicas que se correlacione con el signo de Leser-Trélat (1).
- Queratosis seborreica irritada: se observa la formación de remolinos escamosos (células fusiformes) (1).
- Queratosis seborreica inflamada: caracterizada por infiltración linfocítica (1).
- Focos de hiperqueratosis con grados variables de papilomatosis (2).

Figura 1. Hallazgos histopatológicos de una queratosis seborreica típica



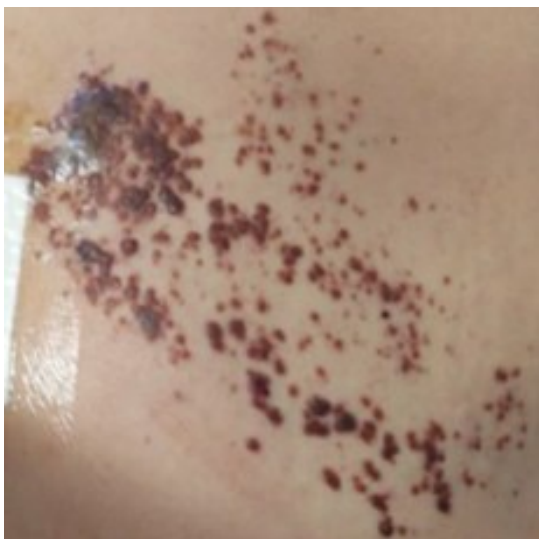Nota. Se observan cordones entrelazados y nidos de queratinocitos, con pigmentación y formación de quistes córneos.

Fuente. Wick MR, Patterson JW. Cutaneous paraneoplastic syndromes. *Semin Diagn Pathol.* 2019.

MANIFESTACIONES CLÍNICAS

Las queratosis seborreicas se presentan como máculas, pápulas o placas pigmentadas bien delimitadas, de color variable (tono de la piel, marrón, negro), habitualmente pruriginosas. La textura es serosa o aterciopelada, con un aspecto de que las lesiones están "pegadas" a la piel. Comúnmente presentan quistes córneos en su superficie (1). El signo de Leser-Trélat se manifiesta como numerosas queratosis seborreicas, generalmente en un patrón simétrico en la espalda que puede parecerse a un patrón de "árbol de Navidad" o "gota de lluvia" (1,12). La localización más frecuente es en el tronco, específicamente pecho y espalda (5). Otros sitios de aparición incluyen: extremidades, cara, cuello y abdomen (1).

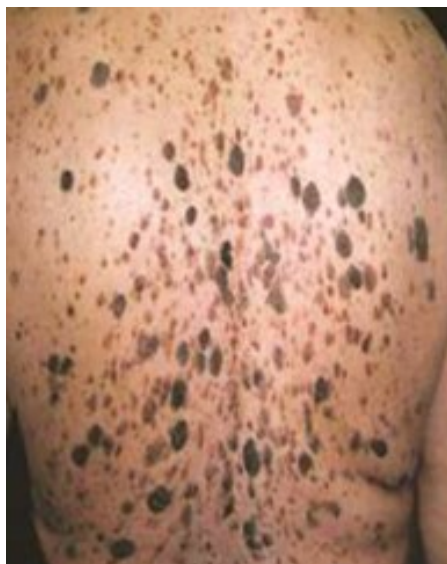Figura 2. Características clínicas de las queratosis seborreicas.



Nota. Máculas, pápulas y placas pigmentadas bien delimitadas, de color marrón, que parecen estar “pegadas” a la piel de la espalda.

Fuente: Pereira R, Carvalho SD, Cruz JF. Leser-Trélat sign in metastatic melanoma to pleura. BMJ Case Rep. 2019.

Figura 3. Queratosis seborreicas eruptivas en la piel de la espalda, patrón en “árbol de Navidad”



Fuente: Wick MR, Patterson JW. Cutaneous paraneoplastic syndromes. Semin Diagn Pathol. 2019.

DIAGNÓSTICO

Los postulados de Curth son un conjunto bien conocido de criterios clínicos que se crearon para ayudar a evaluar la relación temporal entre una neoplasia maligna subyacente y una afección dermatológica específica. Los criterios son los siguientes (1):

1. Tanto el proceso neoplásico como el paraneoplásico comenzaron simultáneamente.
2. Tanto el proceso neoplásico como el paraneoplásico tienen un curso de enfermedad paralelo (es decir, el proceso paraneoplásico se resuelve con el tratamiento de la malignidad subyacente y el proceso paraneoplásico recae si la malignidad regresa).
3. El proceso paraneoplásico se asocia con tipos específicos de malignidad.
4. Las lesiones cutáneas no están asociadas con ningún posible síndrome genético subyacente.
5. Las lesiones cutáneas no son comunes en la población general.
6. Existe una fuerte asociación estadística del proceso paraneoplásico con la existencia real de una neoplasia maligna subyacente.

La certeza del signo de Leser-Trélat es frecuentemente cuestionado debido a la incapacidad para cumplir con confianza todos los postulados de Curth (1).

El diagnóstico preciso de este signo es difícil de realizar debido a la falta de criterios estandarizados y a la frecuente aparición en adultos sanos mayores de 40 años, pero se debe sospechar siempre en (1):

1. Casos de erupción rápida de queratosis seborreicas.

2. Asociación con prurito generalizado, acantosis nigricans u otro signo paraneoplásico.

Estas lesiones suelen ser bastante fáciles de distinguir de otras neoplasias melanocíticas, pero el examen histopatológico puede ser útil en aquellos casos en donde las queratosis seborreicas no sean tan características (1).

Si el médico cree firmemente que un paciente está mostrando el signo de Leser-Trélat, estaría indicada la detección de una neoplasia subyacente, por lo que se recomienda:

- Realizar una historia clínica con una anamnesis y examen físico exhaustivos que permitan identificar posibles neoplasias malignas (1).
- Obtener exámenes de laboratorio: hemograma completo, panel metabólico completo, exámenes de detección de cáncer específicos de género y edad (mamografía, pruebas de Papanicolaou y pruebas de antígeno sérico prostático) (1,14).
- Complementar con estudios por imágenes como una radiografía de tórax, junto con endoscopias superiores e inferiores, dado que el signo de Leser-Trélat se asocia con mayor frecuencia a un adenocarcinoma gastrointestinal (1,9).

Si los resultados de todos los estudios son normales, se denomina "Pseudo-signo de Leser-Trélat", y se recomienda un seguimiento estrecho con un médico de atención primaria cada 3 meses (5,14).

DIAGNÓSTICO DIFERENCIAL

Las queratosis seborreicas deben ser diferenciadas de otras alteraciones cutáneas como: verrugas vulgares, acrocordones, nevos, léntigos, queratosis liquenoides,

carcinoma de células escamosas y melanomas (1).

El signo de Leser-Trélat debe distinguirse de otras causas de erupción rápida de múltiples queratosis seborreicas, tales como: eritrodermia, embarazo, infección por VIH, pacientes trasplantados, granulomas de cuerpo extraño, quimioterapia y uso de Adalimumab (1,5,6,15).

TRATAMIENTO

El tratamiento consiste en la identificación y el manejo de la neoplasia maligna subyacente, lo cual resuelve las queratosis seborreicas asociadas hasta en un 50% de los pacientes (1,10). La eliminación del resto de lesiones residuales y sintomáticas puede realizarse con diversos métodos físicos, como la crioterapia, el curetaje, la eliminación por afeitado y la electrodesecación. Si las lesiones no producen prurito ni molestan estéticamente al paciente, no se requiere tratamiento adicional al tratamiento de la malignidad (1).

CONCLUSIONES

El signo de Leser-Trélat se caracteriza por la aparición de queratosis seborreicas eruptivas en un período corto de tiempo, asociada a una neoplasia maligna. Se ha demostrado que es de gran importancia que el médico conozca que la presencia de este signo puede relacionarse con malignidad, con el propósito de que se realicen los estudios pertinentes que permitan hacer diagnósticos oportunos.

Se hace evidente la necesidad de promover la realización de investigaciones que posibiliten la creación de criterios diagnósticos que estandaricen el número de lesiones necesarias y la velocidad de aparición de las queratosis seborreicas, lo

cual favorecerá un aumento de la validez de este signo.

REFERENCIAS

- Bernett C, Schmieder G. Leser Trelat Sign. StatPearls Publishing. [Internet]. 2022 [cited 2022, Nov 22]. Available from: <https://www.ncbi.nlm.nih.gov/books/NBK470554/>
- Wick MR, Patterson JW. Cutaneous paraneoplastic syndromes. Semin Diagn Pathol. [Internet]. 2019 [cited 2022, Nov 22];36(4):211-28. DOI: 10.1053/j.semmp.2019.01.001.
- Alsaif F, Alkhayal FA, Aldahash R, Alhumaidi A. Leser-Trélat Sign Presenting in a Patient with Relapsing Mycosis Fungoides. Case Rep Oncol. [Internet]. 2018 [cited 2022, Nov 30];11(2):436-41. DOI: 10.1159/000490527.
- Aouali S, Bensalem S, Saddouk H, Aissaoui A, Bennani A, Zizi N, Dikhaye S. Leser-Trelat sign preceding male breast cancer. Ann Med Surg. [Internet]. 2021 [cited 2022, Nov 30];72:103065. DOI: 10.1016/j.amsu.2021.103065.
- Mulero-Soto P, Sánchez-Vivaldi J, Rovira O, Arocho J, Pereira-Torrellas G, Martínez-Trabal J, et al. Case report of Leser-Trelat sign as sequela of an atypical inflammatory process. Int J Surg Case Rep. [Internet]. 2022 [cited 2022, Dec 02];92(2022):106833. DOI: 10.1016/j.ijscr.2022.106833.
- Sánchez López JD, Gómez E, Rodríguez J. Signo de Leser-Trelat, ¿un predictor útil de neoplasias en atención primaria? SEMERGEN. [Internet]. 2021 [citado el 02 de diciembre, 2022];47(6):e45-46. DOI: 10.1016/j.semerg.2021.02.002
- Braga G, Zanetti G, Marchiori E. Signo de Leser-Trélat secundario a carcinoma tímico. Arch Bronconeumol. [Internet]. 2018 [citado el 02 de diciembre, 2022];54(5):286-7. DOI: 10.1016/j.arbr.2017.08.021
- Asri H, Soualhi M. The sign of Leser-trélat: think in the adenocarcinoma of the lung. Pan Afr Med J. [Internet]. 2018 [cited 2022, Dec 02];30(270):1. DOI: 10.11604/pamj.2018.30.270.16337
- Ho CY, Chang CW, Chen GS, Lee WC, Chu CH. The Leser-Trelat Sign in an Elderly with Gastric Adenocarcinoma. Int Jour of Geron. [Internet]. 2017 [cited 2022, Dec 10];11(2):125-26. DOI: <https://doi.org/10.1016/j.ijge.2016.07.005>
- Garg R, Madan S, Prakash P, Chander R, Choudhary M. Leser-Trélat Syndrome in a Male with Breast Carcinoma and Eyelid Basal Cell Carcinoma. Ocul Oncol Pathol. [Internet]. 2018 [cited 2022, Dec 18];4(3):161-64. DOI: 10.1159/000481354.
- Pereira R, Carvalho SD, Cruz JF. Leser-Trélat sign in metastatic melanoma to pleura. BMJ Case Rep. [Internet]. 2019 [cited 2022, Dec 26];12(4):e228834. DOI: 10.1136/bcr-2018-228834.
- Gori N, Esposito I, Del Regno L, D'Amore A, Peris K, Di Stefani A. Leser-Trélat sign as a rare manifestation of cutaneous melanoma. Dermatol Reports. [Internet]. 2020 [cited 2022, Dec 28];12(1):8665. DOI: 10.4081/dr.2020.8665.
- Park SH, Lee SH, Roh MR. Eruptive multiple seborrheic keratoses with a palm tree-like pattern without underlying malignancy. J Dermatol. [Internet]. 2018 [cited 2022, Dec 28];45(4):e92-e93. DOI: 10.1111/1346-8138.14121.
- Chatge M, Lam J, States E. Lung adenocarcinoma presenting with sign of Leser-Trelat: a diagnostic clue? Chest Journal. [Internet]. 2022 [cited 2022, Dec 28];161(6):310. DOI: <https://doi.org/10.1016/j.chest.2021.12.340>
- Sardon C, Dempsey T. The Leser-Trélat sign. Clevel Clin J Med. [Internet]. 2017 [cited 2023, Jan 02];84(12):918. DOI: <https://doi.org/10.3949/ccjm.84a.17021>