



Osteomielitis tuberculosa del cráneo, a propósito de un caso

Tubercular osteomyelitis of skull, a case report



Recibido
01/06/2022

Corregido
20/06/2022

Aceptado
29/06/2022

¹IRM. Violeta Alexandra Silva Poaquiza

Hospital General Docente Ambato, Tungurahua, Ecuador

<https://orcid.org/0000-0002-1877-8086>

²Dr. Nelsinio Alfonso Nauque Moposita

Hospital General Docente Ambato, Tungurahua, Ecuador

<https://orcid.org/0000-0002-4822-0796>

³Dra. Noemí del Rocío Andrade Albán

Hospital General Docente Ambato, Tungurahua, Ecuador

<https://orcid.org/0000-0003-4891-2183>

RESUMEN

La tuberculosis craneal es una entidad rara, que inicia con una infección de la médula espinal y se extiende a las placas externas e internas del cráneo, provocando la destrucción del hueso y la formación de tejido de granulación, lo que causa una colección de secreción purulenta, edema y dolor en la zona afectada. El diagnóstico requiere la demostración de los bacilos ácido-resistentes en el frotis de la muestra mediante la tinción de Ziehl-Neelsen y la presencia de un granuloma caseoso histopatológico. El tratamiento puede ser médico o quirúrgico, dependiendo de la complejidad de la patología. Se reporta el caso de un paciente masculino de 45 años, quien acude por presentar herida abierta en la región parietal izquierda, causada por antecedente de craneotomía debido a trauma craneoencefálico hace 6 años. En el cultivo de la lesión descrita se reportó positivo para bacilos ácido-resistentes, recibiendo el paciente terapia antituberculosa con buena respuesta clínica. Este es un caso inusual que se reporta para conocimiento y definir conductas diagnósticas y terapéuticas ante una presentación atípica de tuberculosis extrapulmonar.

PALABRAS CLAVE: Cráneo, osteomielitis, tuberculosis.

ABSTRACT

Cranial tuberculosis is a rare entity, which starts with an infection of the spinal cord and spreads to the external and internal plates of the skull, causing destruction of the bone and the formation of granulation tissue causing a collection of purulent discharge, edema and pain in the affected area. Diagnosis requires the demonstration of acid-fast bacilli in the smear specimen by Ziehl-Neelsen staining and the presence of a histopathological caseous granuloma. Treatment may be medical or surgical depending on the complexity of the pathology. We report the case of a



45-year-old male patient, who presented with an open wound in the left parietal region, caused by a history of craniotomy due to cranioencephalic trauma 6 years ago. The culture of the lesion described was positive for acid-fast bacilli, and the patient received antituberculosis therapy with good clinical response. This is an unusual case that is reported for knowledge and to define diagnostic and therapeutic conducts before an atypical presentation of extrapulmonary tuberculosis.

KEY WORDS: Skull, osteomyelitis, tuberculosis.

¹ Interna rotativa de Medicina de la Universidad Técnica de Ambato en el Hospital General Docente Ambato. Correo: vsilva2878@uta.edu.ec

² Médico especialista en Neurología, graduado de la Escuela Latinoamericana de Cuba. Labora en el Hospital General Docente Ambato, Tungurahua, Ecuador. Correo: na.nauque@uta.edu.ec

³ Médica especialista en Cardiología, graduada de la Universidad Técnica de Ambato. Labora en el Hospital General Docente Ambato, Tungurahua, Ecuador. Correo: noemiandradealban@gmail.com

INTRODUCCIÓN

La tuberculosis (TB) es una infección sistémica producida por el complejo *Mycobacterium tuberculosis*, que constituye una causa frecuente de muerte, sobre todo en pacientes inmunocomprometidos. La mayoría de las veces afecta a los pulmones, pero puede infectar a cualquier órgano o tejido. Según datos de la Organización Mundial de la Salud, 9,9 millones de personas adquirieron tuberculosis en el 2020, países en vías de desarrollo que representan aproximadamente dos tercios de los casos totales (1).

Mundialmente, la TB extrapulmonar constituye un 30% de los casos totales, aunque la incidencia varía según el entorno específico. En Ecuador, en el 2018 representó el 18,46% de los casos totales de TB. La afectación esquelética y articular ocurre en un aproximado de 10-35% total de casos. Cualquier hueso del cuerpo puede ser afectado, inclusive el cráneo, en el cual se reporta una incidencia aproximada del 0,2% al 1,37% del total de lesiones óseas (2,3). Por tanto, la afectación de los huesos del cráneo se ha concebido como una entidad rara, y en la mayoría de casos descritos está asociada a un grado severo de inmunosupresión. La infección del hueso denominado osteomielitis suele ser causado principalmente por organismos piógenos,

pudiendo afectar solo una o varias partes de un hueso tales como la corteza, periostio, medula ósea o tejido blando circundante (4,5).

La infección por *Mycobacterium tuberculosis* en los huesos que causa osteomielitis se da en un 75% de los casos por vía hematogena. En su mayoría, tiene un foco latente primario generalmente pulmonar. Una vez propagado, se adhiere en el tejido óseo, provocando destrucción y absceso con o sin fistula (6,7). La TB del cráneo o la tuberculosis calvaria (CTB) inicia con la infección de la medula espinal, que se extiende a las placas externas e internas del cráneo, provocando la destrucción del hueso y la formación de tejido de granulación. Dicho proceso puede estar contenido por la formación de una capa envolvente fibrótica o puede extenderse a través de cada borde. Cuando hay una rápida instauración, se produce un secuestro óseo con formación de necrosis caseosa. Los huesos parietales y frontales suelen estar afectados debido a la alta porción esponjosa, una causa frecuente suele ser la inoculación directa al diploe (8,9).

Clínicamente, inicia con sensibilidad localizada y dolor de cabeza, seguidos de hinchazón circundante, en ocasiones fiebre, dolor localizado, malestar general, eritema,

acumulación de pus, destrucción del tejido (necrosis) y deformidad ósea (10).

REPORTE DE CASO

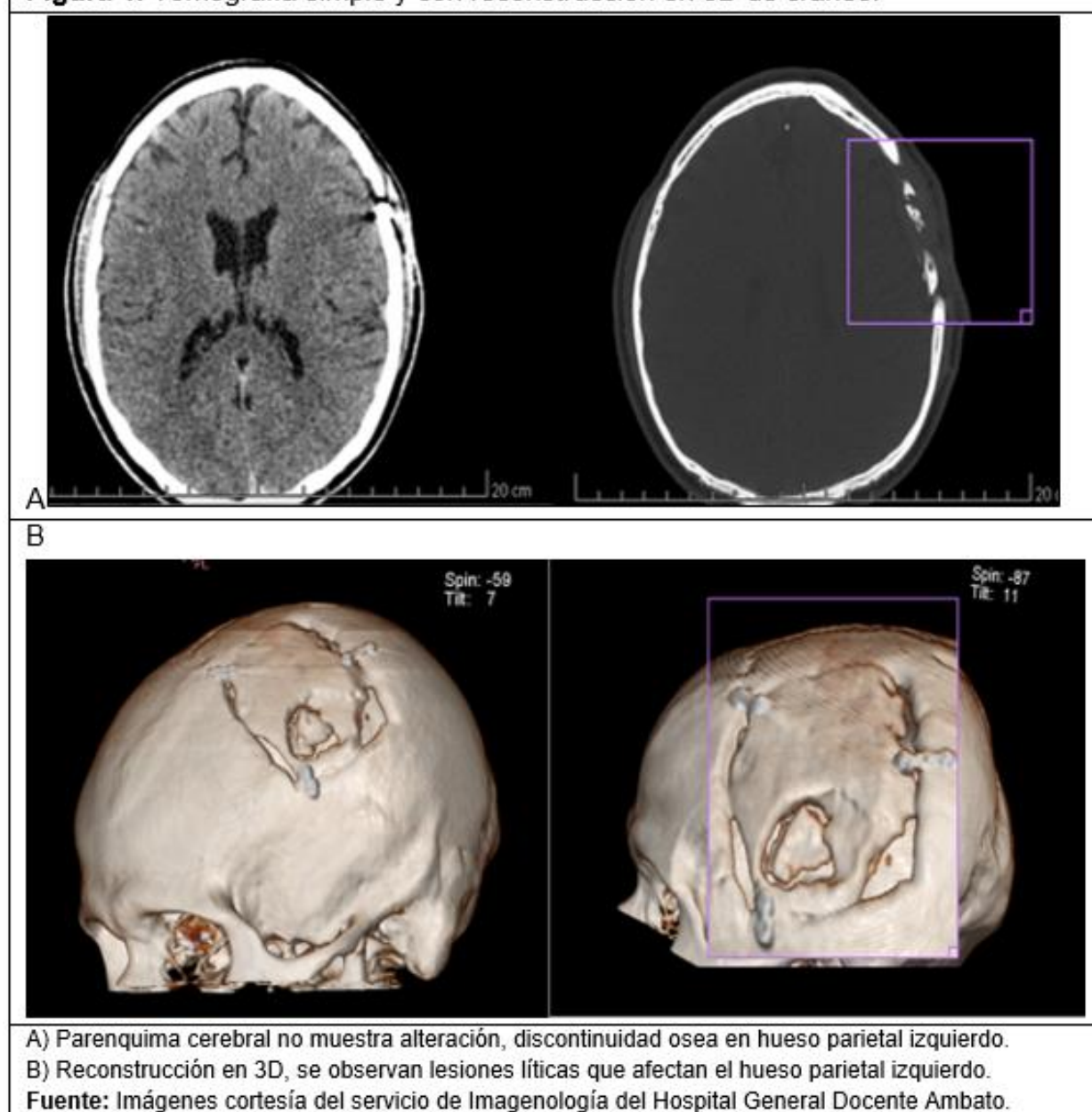
Se presenta a un paciente de sexo masculino de 45 años, etnia indígena, sin antecedentes patológicos relevantes, con antecedente quirúrgico de craneotomía hace 6 años por traumatismo craneoencefálico, quien acudió a consulta externa de

Neurocirugía por presentar herida abierta en región parietal izquierda debido al antecedente quirúrgico descrito.

Al examen físico se reportaron signos vitales estables con una presión arterial 130/90 mmHg, frecuencia respiratoria: 20 rpm, frecuencia cardíaca de 70 lpm, temperatura axilar: 36.7°C.

Al examen físico regional se observó una herida abierta de +/- 1 cm de longitud y 0,5

Figura 1. Tomografía simple y con reconstrucción en 3D de cráneo.



cm de profundidad, con líquido seropurulento en región parietal izquierda con bordes eritematosos, sin alteraciones de aparato cardiopulmonar, abdomen y miembros superiores e inferiores.

El diagnóstico presuntivo inicial fue osteomielitis versus tuberculosis. En las pruebas de laboratorio iniciales, tales como biometría hemática y química sanguínea, no hubo alteraciones significativas, por lo cual se solicitó una tomografía axial computarizada (TAC) simple y con reconstrucción en 3D, donde se observaron imágenes líticas mal definidas que afectan al hueso parietal izquierdo, condicionan disrupción de su cortical, remodelamiento óseo y retracción, y condicionan engrosamiento de los tejidos blandos adyacentes, con zona ulcerada. El parénquima cerebral no mostraba alteraciones de su densidad supra o infratentorial (**figura 1**).

Se solicitó, además, resonancia magnética nuclear (RMN) simple y contrastada con difusión, que reportó hallazgos sugestivos de área de encefalomalacia frontal bilateral de predominio izquierdo con gliosis periférico, signos de atrofia cortical, signos sugestivos de fistula de cuero cabelludo ubicado en región frontal izquierda sin comunicación con cavidad endocraneana (**figura 2**).

Se solicitó bacilos ácido-resistentes (BAAR) de la lesión del cráneo, la cual fue positiva en la primera y segunda muestra. Se correlacionaron los datos clínicos con los hallazgos de laboratorio como imagenológico, y al no haber afectación del parénquima cerebral, se decidió por tratamiento clínico con terapia antifúngica acorde al esquema nacional para Tuberculosis con Rifampicina 120 mg, Isoniacida 50 mg, Pirazinamida 300 mg y

Etambutol 275 mg, 3 tabletas al día durante 6 meses.

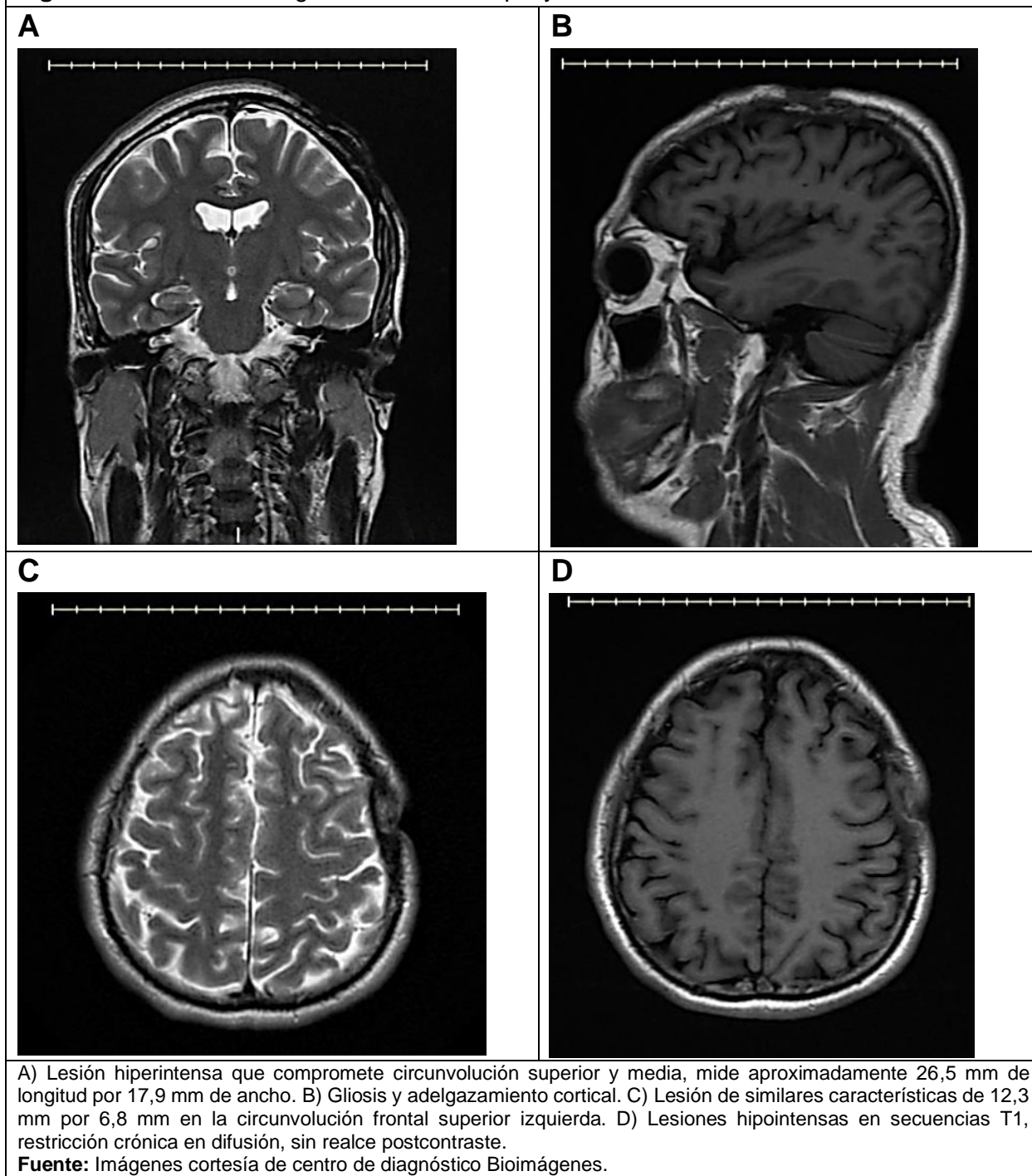
El paciente fue dado de alta con diagnóstico de osteomielitis tuberculosa del cráneo con seguimiento en área de salud de atención primaria para cumplimiento de esquema iniciado en hospitalización; además, nuevo control en consulta externa en área de neurocirugía para seguimiento del caso.

DISCUSIÓN

La tuberculosis craneal representa un bajo porcentaje de todos los casos notificados de tuberculosis ósea, y suele ocurrir con más frecuencia en adultos jóvenes, afectando preferentemente los huesos frontales y parietales por su alta porción esponjosa, tal como ocurrió en este paciente. Los casos de TB craneal en países en vías de desarrollo han aumentado debido a factores de riesgo como desnutrición, inmunosupresión, malas condiciones socioeconómicas o exposición epidemiológica (3).

Los traumas a nivel craneal se describen como un factor de riesgo para el desarrollo de CTB, lo cual se relaciona con el paciente, ya que previamente había sufrido trauma craneoencefálico y fue sometido a craneotomía. Comúnmente, los focos primarios de infección son los pulmones, linfáticos y huesos que no son planos. Siendo los ganglios cervicales posteriores el foco principal, las amígdalas son el punto de entrada, y la infección se transmite por vía hematológica, localizándose inicialmente en el hueso anular de las diploas. El proceso se extiende primero a la mesa interna del cráneo, luego a la mesa externa, y finalmente se produce la perforación con o sin secuestro en dependencia de la rapidez de la destrucción ósea. Suele formarse un absceso frío en el sitio de perforación y las partes blandas, dicho absceso se eleva por la presión, inclusive llegando a romperse por

Figura 2. Resonancia magnética nuclear simple y contrastada.



sí solo. Posteriormente, se forman fistulas, como se describe en el caso la herida encontrada se encontraba supurando; esto se puede comprobar en la TAC en 3D, ya que se describió una fistula de cuero cabelludo ubicada en la región frontal

izquierda sin comunicación con cavidad endocraneana (3).

Dentro de los síntomas y signos posibles puede haber dolor local y cefalea inicialmente, seguidos de edema periférico, hinchazón y enrojecimiento del área

afectada y el tejido circundante, acumulación de pus, destrucción del tejido (necrosis) y deformidad ósea. En este caso clínico, el paciente tenía la herida sin cicatrizar en su totalidad y había secreción de esta, lo cual fue el punto de entrada para desencadenar esta afección (3).

Se requiere de un alto índice de sospecha de osteomielitis tuberculosa debido a la clínica confusa que suele presentar, además de la rareza de este tipo de patología. Para el diagnóstico, se requiere la demostración de BAAR en el frotis de pus mediante la tinción de Ziehl-Neelsen y la presencia de un granuloma caseoso histopatológico. En el caso de este paciente, se demostró la baciloscopia positiva de la muestra de secreción tomada. Otra prueba usada ante la sospecha de CTB es la prueba de Mantoux, pero esta puede ser negativa en el 10% de los casos; la velocidad de eritrosedimentación (VSG), PCR o ELISA también contribuyen al diagnóstico, pero resultan inespecíficas (11,12).

Se utilizan también pruebas de imagen, aunque en una radiografía simple en estadios iniciales no hay alteración, y cuando la infección ha progresado, se puede evidenciar una lesión lítica excéntrica, un defecto cortical u osteopenia local. Mientras la tomografía muestra hallazgos inespecíficos, se utiliza para evaluar la extensión de la destrucción ósea la inflamación del cuero cabelludo y el grado de afectación intracraneal; además, revela la compresión extradural, si esta existe. Los hallazgos más comunes son una colección extradural, una destrucción calvarial, una colección subgaleal, formación de senos y a veces afectación del parénquima; además, ayuda a descartar lesiones de intradurales asociadas como tuberculoma y empiema subdural. La tomografía con contraste demuestra la inflamación de las partes

blandas, la destrucción ósea y la colisión extradural, en caso de existir. Otros estudios, como la resonancia magnética, proporcionan un diagnóstico concluyente, ya que suelen mostrar una masa de tejido blando de alta intensidad dentro del defecto óseo y esta puede proyectarse hacia los espacios subgaleales o epidurales, y así mostrar un realce capsular periférico en las imágenes con contraste (10,13). En el caso presente, las imágenes resultaron orientadoras en el diagnóstico por la afectación ósea observada, ya que se excluyó el daño del parénquima cerebral, lo cual podría implicar complicaciones posteriores o tomar otra conducta terapéutica.

El tratamiento está basado en dos bases fundamentales, el desbridamiento quirúrgico y la terapia antifúngica; sin embargo, algunos autores señalan que únicamente el uso de medicación antituberculosa es el estándar para tratar estos tipos de TB, tal como se observó en el paciente. Se necesitó únicamente de medicamentos sin intervención quirúrgica para mejora del cuadro clínico, el seguimiento estrecho que se debe dar en estos casos en parte se debe al largo periodo de tratamiento, así como a las posibles complicaciones que puede haber en caso de abandono de tratamiento y empeoramiento del cuadro por la localización de la afectación. El esquema para tratamiento de TB en el país está establecido por la guía de práctica clínica, la cual señala que deben cumplirse 6 meses de isoniazida, rifampicina, pirazinamida y etambutol, lo cual se observó que fue dado en este caso (14,15).

CONCLUSIONES

La tuberculosis craneal se constituye como una entidad inusual de una enfermedad común; sin embargo, esta se debe plantear

como diagnóstico ante cualquier supuración crónica de una lesión en el cráneo, aún más en zonas donde haya una alta prevalencia de TB, para lo cual se debe comprobar la positividad mediante BAAR, e iniciar una terapia antituberculosa oportuna para mejorar la sobrevida de los pacientes.

REFERENCIAS

1. Organización Mundial de la Salud. Tuberculosis. Ficha Técnica. OMS. [Online]. 2021 [consultado el 29 de octubre, 2021]. Disponible a partir de: <https://www.who.int/es/news-room/fact-sheets/detail/tuberculosis>.
2. Ministerio de Salud Pública. Boletín Anual: Tuberculosis 2018. [Online]. 2019 [consultado el 29 de octubre, 2021]. Disponible a partir de: https://www.salud.gob.ec/wp-content/uploads/2019/03/informe_anual_TB_2018UV.pdf.
3. Wang X, Zhang Q, Wu W. Unusual Tuberculosis of the Frontal Bone: A Case Report. *Open Journal of Internal Medicine*. [Online]. 2020 [consulted Oct 29, 2021];10:321-325. Doi: <https://doi.org/10.4236/ojim.2020.104033>.
4. Kumar S, Kumar A, Gadhavi H, Maheshwari V. Tubercular skull base osteomyelitis – A case report. *Interdisciplinary Neurosurgery*. [Online]. 2021 [consulted Oct 29, 2021];24. Doi: <https://doi.org/10.1016/j.idcr.2021.e01360>.
5. Khan M, Qader A, Syed A, Kwatra V, Ramachandran A, Gustin A, et al. A Comprehensive Review of Skull Base Osteomyelitis: Diagnostic and Therapeutic Challenges among Various Presentations. *Asian Journal of Neurosurgery*. [Online]. 2018 [consulted Oct 29, 2021];13(4):959–970. Doi: <https://dx.doi.org/10.4103%2Fajns.ajns.9017>.
6. Mehdi B, Berriche A, Ammari L, Abdelmalek R, Kilani B, Benaissa T. Tuberculous Frontal Bone Osteomyelitis. *Annals of Clinical Case Reports*. [Online]. 2017 [consulted Oct 29, 2021]. Available from: <http://www.anncaserep.com/full-text/accr-v2-id1274.php>.
7. Sari A, Dinçel Y, Erdogdu I, Sezgin H, Agir I, Çetin M. Tuberculosis osteomyelitis of the tibia mimicking Brodie abscess: A case report and review of the literature. *SAGE open medical case reports*. [Online]. 2019 [consulted Oct 29, 2021]. Doi: <https://dx.doi.org/10.1177%2F2050313X19869455>.
8. Srihari S, Balasubramanian D. Primary calvarial tuberculosis. *Surgical Neurology International*. [Online]. 2017 [consulted Oct 29, 2021];8:126. Doi: <https://dx.doi.org/10.4103%2Fsni.sni.49516>.
9. Couto C, Ferrerira P, Machado A, Goudoris E, Cisne A. Calvarial tuberculosis: two cases in children. *Case report. Rev. Inst. Med. trop. S. Paulo* 62. [Online]. 2020 [consulted Oct 29, 2021]. Doi: <https://doi.org/10.1590/S1678-9946202062068>.
10. Akpınar A, Erdoğan U, Koçyiğit M. Primary Calvarial Tuberculosis Presenting with Scalp Swelling and Lytic Bone Lesion: A Case Report. [Online]. 2018 [consulted Oct 29, 2021]. Doi: <http://dx.doi.org/10.4274/haseki.3532>.
11. Homagain S, Shrestha S, Sah S, Sedain G. Calvarial Tuberculosis: A Diagnostic Quandary: A Case Report. *Journal of the Nepal Medical Association*. [Online]. 2019 [consulted Oct 29, 2021];57(217):198-201. Available from: <https://pubmed.ncbi.nlm.nih.gov/31477963/>.
12. Santos A, Fanjul F, Campins A, Melchor R. Calvarial tuberculosis: an unusual presentation of disseminated tuberculosis. *BMJ Case Rep*. [Online]. 2019 [consulted Oct 29, 2021]. Doi: <http://dx.doi.org/10.1136/bcr-2018-226967>.
13. Knipe H, Jones J. Tuberculous osteomyelitis. *Radiopaedia.org*. [Online]. 2020 [consulted Oct 29, 2021]. Doi: <https://doi.org/10.53347/riD-78457>.
14. Lalchandani S, Rai R, Kumar R, Singh N. Tuberculosis of Calvaria - A Rare Entity. *Med Case Rep*. [Online]. 2017 [consulted Oct 29, 2021];3(30) Available from: <https://medical-case-reports.imedpub.com/tuberculosis-of-calvaria--a-rare-entity.php?aid=20640>.
15. Ministerio de Salud Pública. Guía de Práctica Clínica: Prevención, diagnóstico, tratamiento y control de la tuberculosis. [Online]. 2018 [consultado el 29 de octubre, 2021]. Disponible a partir de: https://www.salud.gob.ec/wp-content/uploads/2018/03/GP_Tuberculosis-1.pdf.