



Revista Médica Sinergia  
Vol. 7, Núm. 2, febrero 2022, [e759](#)



<https://doi.org/10.31434/rms.v7i2.759>



[revistamedicasinergia@gmail.com](mailto:revistamedicasinergia@gmail.com)

## Manifestaciones cutáneas por infección SARS-COV-2 confirmado o sospechoso en diferentes rangos de edades

Cutaneous manifestations of confirmed or suspected SARS COV-2 infection in different age ranges

<sup>1</sup>**Dra. Dayanna Campos Bonilla**

Investigadora independiente, San José, Costa Rica

<https://orcid.org/0000-0001-6414-9371>

<sup>2</sup>**Dr. José Sojo Padilla**

Investigador independiente, San José, Costa Rica

<https://orcid.org/0000-0003-0627-8620>

<sup>3</sup>**Dr. Aaron Vargas Ávila**

Investigador independiente, Heredia, Costa Rica

<https://orcid.org/0000-0002-4849-1182>

Recibido  
20/12/2021

Corregido  
02/01/2022

Aceptado  
10/01/2022

### RESUMEN

El SARS-CoV-2 es un nuevo tipo de coronavirus, que apareció a finales de 2019 en Wuhan, China y luego se extendió por todo el mundo. Declarándose pandemia el 11 de marzo 2020. Diversos hallazgos dermatológicos de este virus son inespecíficos. El espectro clínico de COVID-19 se define mejor día a día, incluso presentando nuevos síntomas. Varios estudios indican que en esta enfermedad infecciosa han aparecido diferentes manifestaciones cutáneas. En esta revisión se presenta el conocimiento actual sobre las lesiones cutáneas asociadas a COVID-19, basándose en las características clínicas, fases de la enfermedad, evolución y manejo terapéutico de cada de ellas, intentando dar una visión general de los posibles mecanismos patogénicos con sus factores contribuyentes. Aún se desconoce la prevalencia real de las lesiones cutáneas asociadas a COVID-19; actualmente se están incluyendo nuevos estudios fundamentales para ampliar nuestro conocimiento sobre estas manifestaciones cutáneas atípicas. Se considera que las lesiones cutáneas pueden ser importantes indicadores de sospecha diagnóstica a considerar en casos sopechosos de COVID19.

**PALABRAS CLAVE:** SARS-COV-2, COVID-19; lesiones cutáneas; dermatología.



## ABSTRACT

SARS-CoV-2 is a new type of coronavirus, which appeared in late 2019 in Wuhan, China and then spread around the world. It was declared a pandemic on March 11, 2020.

Various dermatological findings of this virus are nonspecific. The clinical spectrum of COVID-19 is better defined day by day, as new symptoms are identified. Several studies indicate that different skin manifestations have appeared in this infectious disease. This review summarizes the current knowledge about cutaneous lesions associated with COVID-19, based on the clinical characteristics, phases of the disease, evolution and therapeutic management of each of them, in order to give an overview of the possible pathogenic mechanisms with their contributing factors. The true prevalence of skin lesions associated with COVID-19 is still unknown, emerging studies are currently being included to expand our knowledge of these atypical skin manifestations. Additionally, it is considered that skin lesions could be important towards diagnostic approach for suspected cases of COVID19.

**KEYWORDS:** SARS-COV-2; COVID-19; skin lesions; dermatology.

<sup>1</sup>Médico general, graduado de la Universidad de Iberoamérica (UNIBE). Cód. [MED15769](#). Correo: [day22@hotmail.com](mailto:day22@hotmail.com)

<sup>2</sup>Médica general, graduada de la Universidad de Ciencias Médicas (UCIMED). Cód. [MED10090](#). Correo: [Jose.sojo@outlook.com](mailto:Jose.sojo@outlook.com)

<sup>3</sup>Médica general, graduada de la Universidad de Iberoamérica (UNIBE). Cód. [MED16018](#). Correo: [ajvargas226@gmail.com](mailto:ajvargas226@gmail.com)

## INTRODUCCIÓN

Los coronavirus forman parte de la familia Coronaviridae que pueden ocasionar desde el resfriado común hasta enfermedades graves, como ocurre con el coronavirus causante del síndrome respiratorio de Oriente Medio (MERS-CoV) y el que ocasiona el síndrome respiratorio agudo severo (SARS-CoV) (1,2,3). El SARS-CoV-2 es un nuevo tipo de coronavirus, es un virus que no había sido identificado previamente en humanos ya que apareció a finales de 2019 en Wuhan, provincia de Hubei (China), y desde entonces se ha extendido por todo el mundo. La enfermedad producida por el SARS-CoV-2 se denomina COVID-19 (2).

La COVID-19, se transmite por contacto con otra persona que esté infectada por el virus. La enfermedad puede propagarse de persona a persona a través de las gotículas y aerosoles procedentes de la nariz o la boca que salen despedidas cuando una persona infectada habla, tose o estornuda, también si

estas gotas caen sobre los objetos y superficies, de modo que otras personas pueden tocar estos objetos o superficies y luego se tocan los ojos, la nariz o la boca (1-4). Los signos y síntomas más comunes son fiebre, tos, fatiga, anorexia, disnea, producción de esputo, mialgias, disnea, rinorrea, ageusia, anosmia, faringodinia, dolor de cabeza y escalofríos.

Entre los signos extrapulmonares asociados con COVID-19, las manifestaciones dermatológicas se han reportado cada vez más en los últimos meses, incluyen signos dermatológicos tales como: brotes morbiliformes, urticaria generalizada, lesiones vasculíticas, palidez – cianosis en pulpejos, labios y lengua, acroisquemias, livedo reticularis, exantema variceliforme, prurito generalizado y brote eritematoso morbiliforme (1-7). En este artículo se expone una clasificación por Marzano y col. que se divide en dos categorías: Inflamatorio y exantemático y lesiones vasculopáticas y vasculíticas, las cuáles se subdividen en seis

patrones clínicos principales: erupción de urticaria, erupción eritematosa-maculopapular-morbiliforme confluyente, exantema papulovesicular, patrón acral similar al sabañón, livedo reticularis-livedo racemosa, patrón purpúrico "vasculítico" (5). El objetivo de este artículo es sintetizar el conocimiento asociado a las lesiones en la piel y la infección provocada por SARS-CoV2, proporcionando una breve descripción de las manifestaciones cutáneas y su manejo terapéutico. Además, incentivar a los profesionales sanitarios a la capacitación en cuanto al reconocimiento de estos nuevos hallazgos; para la correcta identificación, seguimiento y cuidados pertinentes en los pacientes para un mejor desempeño del personal de salud.

## MÉTODO

Al realizar la búsqueda bibliográfica y redactar el presente trabajo de investigación se establecieron los siguientes criterios de búsqueda: artículos escritos en español y/o inglés, documentos científicos que tuvieran una población con diferentes rangos de edades y artículos publicados recientemente. Para seleccionar los documentos, se tuvieron en cuenta los criterios de inclusión, criterios de exclusión y la estrategia de búsqueda. El primer filtro por el que pasaron los artículos fue el título y luego el resumen. De los artículos escogidos, se analizó en profundidad el texto completo. Se realiza una revisión de la literatura utilizando las siguientes bases de datos: PubMed, Google Académico, National Library of Medicine, Wiley Online Library, Crossref. Los términos de búsqueda incluyeron coronavirus, síndrome respiratorio agudo severo coronavirus 2, SARS-CoV-2, COVID-19 en combinación lesiones cutáneas, manifestaciones en piel,

dermatología. La búsqueda resultó en más de 1000 artículos.

## CLINICA

Las primeras descripciones del cuadro clínico sospechoso COVID-19 no incluían las lesiones cutáneas. En el comienzo de esta enfermedad, se mencionaban muy poco, algunas de las que se citaron fueron (6-9):

- Erupción cutánea en pacientes hospitalizados, sin especificar patrones clínicos ni más detalles.
- Leve sarpullido y una mínima faringitis.
- Lesiones purpúricas que imitan el dengue.
- Manchas cutáneas en un recién nacido de 15 días.

Actualmente se está acumulando evidencia sobre las manifestaciones cutáneas asociadas con COVID-19 las cuales son extremadamente polimórficas (5). Los principales diagnósticos diferenciales en estas presentaciones son las reacciones cutáneas a fármacos (5,10). En un artículo de Galván Casas et al., se indica que en un consenso a nivel nacional de España propusieron una clasificación de las manifestaciones cutáneas en COVID-19 basada sobre un estudio de múltiples casos en el cual reconocieron cinco patrones clínicos (11). Sin embargo, Marzano y col. refiere que basado en su experiencia, revisiones de literatura y la clasificación de Galván Casas et al. la adaptaron y la separaron en dos categorías y la subdividieron en 6 patrones clínicos.

### Clasificación de Marzano y col.

1. Inflamatorio y exantemático (10,11, 45):
  - Erupción urticaria. Ver **Figura 1A**.

- Erupción eritematosa-maculopapular-morbiliforme confluyente. Ver **Figura 2A, 2B, 2C Y 2D**.
  - Exantema papulovesicular. Ver **Figura 3A, 3B, 3C**.
2. Lesiones vasculopáticas y vasculíticas:
- Patrón acral similar al sabañón. Ver **Figura 4<sup>a</sup>**.
  - Patrón de livedo reticularis-livedo racemosa. Ver **Figura 5A, 5B Y 5C**.
  - Patrón "vasculítico" purpúrico. Ver **Figura 6A Y 6B**.

Se adaptó de esta manera, ya que la livedo reticularis – livedo racemosa y la púrpura podrían incluirse en el mismo grupo sin embargo, decidieron dividir las teniendo en cuenta la hipótesis de que el livedo tiene un origen vasculopático, mientras que el purpúrico tiene una verdadera patogenia vasculítica (5).

En general, los informes de casos sugieren que las lesiones cutáneas se desarrollaron con más frecuencia después del inicio de los síntomas de COVID-19, con un período de latencia variable. A veces se observó un inicio simultáneo, especialmente con la fiebre. Más raramente, las lesiones cutáneas ocurrieron en la fase prodrómica, poco antes de la aparición de los síntomas típicos como fiebre, tos, disnea, fatiga, dolor de cabeza, dolor de garganta del COVID-19 (20,21). También existen informes sobre pacientes asintomáticos.

### **Lesiones inflamatorias y exantemáticas**

Los exantemas fueron las manifestaciones cutáneas notificadas con mayor frecuencia. En particular, las erupciones maculopapulares (47%), las lesiones de urticaria (19%) y las erupciones vesiculares (9%) (5,10,11,22). Ocho unidades de dermatología italianas recopilaron datos clínicos de 22 pacientes con COVID-19 (16 varones, edad media 60 años) y lesiones

similares a la varicela (22). Las lesiones cutáneas suelen aparecer 3 días después de los síntomas sistémicos y desaparecer a los 8 días, sin dejar cicatriz.

Los síntomas sistémicos fueron más comúnmente fiebre (98%), seguidos de tos (73%), dolor de cabeza (50%), debilidad (50%), coriza (46%) y disnea (41%), y con menos frecuencia hiposmia, hipogeusia, faringodinia, diarrea y mialgia. La muerte ocurrió en tres pacientes. Los autores informaron que las características típicas del exantema son afectación frecuente del tronco, distribución generalizada y prurito leve o ausente, especulando que este tipo de erupción puede ser una manifestación cutánea asociada a COVID-19 casi específica (22). El prurito era de intensidad variable y, a veces, ausente (5).

Un informe de S. Recalcati en el Hospital Lecco, Lombardía, Italia (148 pacientes positivos), analizó la tasa y el tipo de lesiones cutáneas, llamó la atención de la comunidad científica sobre las manifestaciones cutáneas asociadas al COVID-19, luego de que en todos estos pacientes fueron excluidos los antecedentes de ingesta de cualquier fármaco nuevo en los 15 días anteriores. Las manifestaciones cutáneas se desarrollaron en un 20% al inicio de la enfermedad o después del ingreso, y consistieron en erupción eritematosa, urticaria generalizada y vesículas parecidas a la varicela. Al igual que en el estudio de las ocho unidades dermatológicas de Italia, el tronco fue la zona más frecuentemente afectada y el prurito fue leve o ausente. Las lesiones cutáneas generalmente desaparecían en unos pocos días y no mostraban ninguna correlación aparente con la gravedad de COVID-19 (4). También se observaron lesiones eritematosas en flexión (13), así como placas localizadas en los talones (24)

y una erupción papuloescamosa, la cual clínicamente podría recordar el aspecto de la pitiriasis rosada (25). Gisondi et al. hizo una breve mención de una erupción papular difusa observada en una mujer con infección febril por COVID-19 (26). Tammaro y col. presentaron datos de su experiencia combinada en Roma, Italia y Barcelona, España, y se centraron en lesiones similares a las encontradas en infecciones causadas por miembros de la familia Herpesviridae (17). Las lesiones de urticaria y maculopapular mostraron patrones muy similares de hallazgos asociados (11).

### **Erupción urticaria**

- **General:** por primera vez fue reportada por Recalcati en su cohorte de pacientes hospitalizados, el cual representó el 16,7% del total de manifestaciones cutáneas (4). Freeman y col. tuvieron la prevalencia de urticaria (16%) similar a Recalcati, en su serie de 716 casos (28). La urticaria y el angioedema pueden ser desencadenado por agentes virales y bacterianos, por ejemplo: citomegalovirus, herpesvirus y virus de Epstein-Barr y micoplasma (10), especialmente en niños (27).
- **Características clínicas:** se distribuyen predominantemente sobre el tronco o se dispersan, también algunos casos en extremidades sin respetar la palma. El prurito es común en las lesiones urticariformes en un 92% (11,28) y desaparecen en 6 días (mediana de 2 días) (12). Respetan relativamente los sitios acrales. (4,11,28,26). Existen fases de la enfermedad, generalmente aparece al mismo tiempo que los otros síntomas (fase prodrómica) y dura un período más corto aproximadamente 1

semana (media 6-8 días para urticaria) (11,12).

- **Evolución:** se asocia con la enfermedad del COVID-19 más severa (11).
- **Manejo terapéutico:** se sugirió corticoesteroides sistémicos de dosis baja como una opción terapéutica para COVID-19 asociando erupción de urticaria. Además, se planteó la hipótesis de combinarlos con antihistamínicos no sedantes, ya pueden ayudar a controlar la hiperactividad del sistema inmunológico en COVID-19, no solo para controlar la urticaria (29).

### **Erupción eritematosa-maculopapular-morbiliforme confluyente**

- **General:** las erupciones maculopapulares representaron el 47% de todas las manifestaciones cutáneas en la cohorte de Galván Casas (11). Freeman et al., con 44% de las manifestaciones cutáneas las subdividió aún más: eritema macular (13%), exantemas morbiliformes (22%) y lesiones papuloescamosas (9%) (28).
- **Características clínicas:** se localiza predominantemente en el tronco y las extremidades, en pies y/o manos, se presentaron como máculas eritematosas o violáceas, a veces con lesiones vesiculares centrales o ampollas o con áreas necróticas. Los pacientes refieren dolor, ardor y/o picazón, asociado con prurito en la mayoría de los casos (30). el prurito se presentó en el 56% de los casos de lesiones maculopapulares (11). Algunos de estos casos mostraron distribución perifolicular y grados variables de descamación. Algunos fueron descritos como similares a la

pitiriasis rosada. A veces también se encontraba púrpura puntiforme o en áreas más grandes. Algunos casos mostraron pápulas infiltradas en las extremidades, principalmente en el dorso de las manos, que parecen pseudovesiculares o se asemejan a eritema multiforme (11). Los principales diagnósticos diferenciales están representados por exantemas debidos a virus otros que el SARS-CoV-2 y las reacciones cutáneas inducidas por fármacos (10).

- **Fases de la enfermedad:** estas lesiones ocurrieron con mayor frecuencia después del inicio de los síntomas sistémicos de la COVID-19 (28). Duran un período más corto (media 8,6), generalmente aparecieron al mismo tiempo que los otros síntomas (11).
- **Evolución:** se asociaron con enfermedad COVID-19 más severa (2% de mortalidad en la muestra maculopapular) (11).
- **Manejo terapéutico:** el tratamiento de la erupción eritematosa/maculopapular/morbiliforme confluyente varía según la gravedad del cuadro clínico. Los corticosteroides tópicos pueden ser en la mayoría de los casos, los corticosteroides sistémicos merecen ser administrados sólo en presentaciones más graves y generalizadas (31).

### **Exantema papulovesicular**

- **General:** descrito por primera vez de forma extensa en una serie de casos italiana multicéntrica de 22 pacientes publicada en abril de 2020. Se describió como "similar a la varicela" debido a la

semejanza de sus lesiones elementales con las de la varicela (5,22).

- **Características clínicas:** tiende a involucrar con mayor frecuencia a la población adulta, con una media de edad de 60 años en el estudio de Marzano et al. (5), también los niños pueden verse afectados (32). Predominan en tronco, con distribución generalizada y leve o ausente prurito, lo que lo diferencia de la varicela "verdadera" (5,22). El prurito fue el síntoma común en un 68% (10,11), los agentes virales han sido reconocidos como un desencadenante importante de la urticaria aguda y erupción urticaria, especialmente en niños (27). Este exantema presenta prevalencia variable (10), se encontraron dos patrones morfológicos diferentes, un amplio patrón polimórfico, más común y que consta de pequeñas pápulas, vesículas y pústulas de diferentes tamaños, y un patrón localizado, menos frecuente, el cual es consistente en lesiones monomórficas, generalmente involucrando la mitad del tórax y región abdominal superior o espalda (33).
- **Fases de la enfermedad:** suelen aparecer antes del inicio de los síntomas sistémicos (en promedio 3 días) en el 15% de los casos (5,22,33), con un tiempo de latencia medio de 14 días (33). Se ha sugerido que los exantemas maculopapulares duran aproximadamente 1 semana y sanaron después de 8 días, sin secuelas de cicatrización (5,22).
- **Evolución:** se asocian con COVID-19 de gravedad intermedia (11).
- **Manejo terapéutico:** no existe tratamientos estandarizados para los

relacionados con COVID-19 disponibles. Resuelve en un corto período de tiempo, por lo que se dice que es autocurativo. Por lo tanto, se puede recomendar una estrategia de "esperar y ver".

### **Lesiones vasculopáticas y vasculíticas**

Magro et al. distinguieron un patrón purpúrico específico que se definió como "vasculítico" para diferenciarlo del componente petequial de algunas erupciones exantematosas, así como del livedo (19). Se observó un gradiente de severidad de COVID-19 que va desde la enfermedad menos severa en lesiones acrales hasta la más severa en el caso de presentaciones livedoides (11). Sin embargo, también se han reportado erupciones livedoides transitorias en la literatura (18).

### **Patrón acral similar al sabañón**

- **General:** el pernio o el sabañón, es una respuesta vascular inflamatoria superficial que ocurre en la piel acral, generalmente después de la exposición al frío, con una disminución de la actividad física y con consumo de drogas reactivas típicamente. Los factores desencadenantes son, el índice de masa corporal bajo, la primavera, caminar descalzo o en calcetines la mayor parte del día (11,39,40). Marzano y col., como observación personal indicaban que algunos casos, era probable que esto representara un verdadero eritema multiforme inducido por virus, teóricamente desencadenado por el SARS-CoV-2 (22). Las lesiones de púrpura acral se asociaron con alteraciones en las pruebas de coagulación (tiempo de protrombina, dímero D elevado) notificadas

típicamente en pacientes con COVID-19 (42), sin embargo, al igual que otros estudios de lesiones acrales durante la pandemia de COVID-19, no se logra identificar la presencia aguda o pasada (11,28). Algunos investigadores han sospechado que estas lesiones están asociadas con COVID-19 (5,34) asintomático o levemente sintomático. Asimismo, en las formas graves de COVID-19 se observan como manifestación cutánea de trastornos en la coagulación (5,11). Por ejemplo, un resultado de un estado de hipercoagulabilidad o diseminación coagulación intravascular confirmada (8). Estos incluyen lesiones eritematoso-purpúricas acrales que recuerdan a la pernio, que están presentes en el 19% de los casos con sospecha de lesiones cutáneas por COVID-19 (11,42). Sólo el 41% de pacientes con lesiones perniosisiformes resultaron positivos en la técnica PCR de frotis nasofaríngeo para SARS-CoV-2 (11).

- **Características clínicas:** se observa en niños y mujeres jóvenes o jóvenes de mediana edad con una historia ocasional de síntomas sistémicos que preceden a las lesiones cutáneas (30,34-38). Los caucásicos parecen verse significativamente más afectados que otros grupos étnicos. El dolor, sensación de ardor y prurito, fueron síntomas comúnmente reportados, incluso si una pequeña proporción de pacientes presentaba lesiones asintomáticas (28). La erupción acral se caracteriza frecuentemente por pápulas y máculas eritematoso-violáceas (30,36), con posible evolución ampollosa o tumefacción digital (36).

Los pies se afectaban con mayor frecuencia que las manos y por lo general, con distribución asimétrica (11). Los sitios no acrales rara vez estaban afectados (35,36). Se observan con matices que en algunos casos recuerdan clínicamente al eritema multiforme o en otros casos a lesiones isquémico-hemorrágicas (41).

- **Fases de la enfermedad:** aparecen con frecuencia tarde durante el curso de la enfermedad aproximadamente 13 días y los patrones restantes tienden a desarrollarse durante la fase de la enfermedad (11,39). Tienen una duración más prolongada que las otras formas (11).
- **Evolución:** se asociaron con una enfermedad menos grave (11,39).
- **Manejo terapéutico:** en ausencia de opciones terapéuticas significativas para estas y dada su tendencia a curarse espontáneamente, se puede sugerir una estrategia de "esperar y ver" (10).

#### **Patrón de livedo reticularis-livedo racemosa**

- **General:** describe un patrón regular en forma de red por flujo de sangre lento debido a espasmos de los vasos sanguíneos o una alteración de la circulación cerca de la superficie de la piel, con la consiguiente la sangre desoxigenada se estanca observándose decoloración cutánea azulada o moteada y morada. Estas pueden ser lesiones primarias de COVID-19 o simplemente indicar complicaciones que conducen a la oclusión vascular, ya que COVID-19 se ha relacionado con

alteraciones en la coagulación y daño vascular (39).

- **Características clínicas:** Se ha dividido en:
  - Livedo reticularis: limitado, simétrico, parches oscuros en forma de encaje que forman anillos completos que rodean un centro pálido, generalmente asociados con vasoconstricción cutánea inducida por el frío o alteraciones del flujo vascular como las que se observan en la policitemia (10). Reconoce una etiología vasculopática oclusiva/microtrombótica (5). Es periférico o truncal.
  - Livedo racemosa: caracterizada por anillos más grandes, irregulares y asimétricos, más frecuentemente asociado con alteración focal del flujo sanguíneo (10). Es periférica, irreversible, maligna. La expresión de un proceso vasculítico "verdadero" (5). A menudo se han descrito lesiones y púrpura retiforme en pacientes con coagulopatía grave (43).
- **Fases de la enfermedad:** se presenta en concomitancia con la aparición de síntomas sistémicos (10).
- **Evolución:** livedo reticularis son con frecuencia leves, transitorias y no asociadas con complicaciones tromboembólicas (18) y livedo racemoso se asocia con enfermedad grave (43).
- **Manejo terapéutico:** no hay opciones de tratamiento para las lesiones tipo livedo reticularis/racemosa asociadas



con COVID-19, se utiliza una estrategia de "esperar y ver" (10).

### **Patrón "vasculítico" purpúrico**

- **General:** informada por primera vez por Joob et al., quienes describieron una erupción petequial mal diagnosticada como dengue en un paciente con COVID-19 (8).

- **Características clínicas:** se sugiere que ocurre con mayor frecuencia en pacientes de edad avanzada (11). Sin embargo, estas lesiones son muy raras (10,16,19).

Las lesiones purpúricas pueden ser generalizadas, localizadas en las regiones intertriginosas (44-46) o dispuestas en una distribución acral (42). El patrón purpúrico refleja la presencia de cambios vasculíticos probablemente debido al daño directo de las células endoteliales por el virus o desreguladas respuestas inflamatorias del huésped inducidas por COVID-19 (10). Magro et al., indica que la púrpura retiforme también mostró leucocitoclasia prominente, lo que sugiere la coexistencia de un proceso vasculítico (19). Bouaziz y col. informaron en un caso de 7 pacientes con lesiones vasculares cutáneas relacionadas con COVID-19, la observación de lesiones purpúricas con y sin necrosis (16). Freeman notificó casos de pacientes con púrpura palpable y erupción similar al dengue (28).

- **Fases de la enfermedad:** se presenta en concomitancia con la aparición de síntomas sistémicos (10).
- **Evolución:** se asocia con COVID-19 severo, probablemente representando

las manifestaciones cutáneas asociadas con la tasa más alta de mortalidad relacionada con COVID-19 (11).

- **Manejo terapéutico:** el tratamiento con corticosteroides tópicos se ha utilizado con éxito para tratamiento de casos leves de lesiones purpúricas. Los casos con lesiones necrótico-ulcerativas y presentación generalizada pueden tratarse con corticosteroides sistémicos (44).

## **CONCLUSIONES**

Se conoce muy poco de la historia natural y el pronóstico del COVID-19, por lo que en este trabajo se recolecta información que trata de resumir ordenadamente clasificaciones de las manifestaciones cutáneas de acuerdo con los momentos evolutivos de la enfermedad, las fases de estudio y tratamientos posibles a utilizar.

Los mecanismos patogénicos aún no están claros. Se ha implicado a la respuesta inmune hiperactiva, la activación del complemento y la lesión microvascular y los factores contribuyentes de otros agentes infecciosos, las comorbilidades de los pacientes, el estado inmunológico, los tratamientos concurrentes y otros mecanismos continúan siendo especulaciones. La dificultad para determinar la prevalencia real de las lesiones cutáneas asociadas a COVID-19 se relaciona con el hecho de que en algunos países solo examinan los pacientes con enfermedades respiratorias o que requieren hospitalización. Otro factor que contribuye es el infra diagnóstico de manifestaciones cutáneas en los casos positivos por COVID-19 ya sea por laboratorio o por nexo que tienen manejo domiciliar o en su defecto la

personas con sospecha de COVID-19 con manifestaciones cutáneas que no consultan. Además, las dificultades aumentan por la posible aparición de lesiones cutáneas en pacientes sintomáticos leves o asintomáticos.

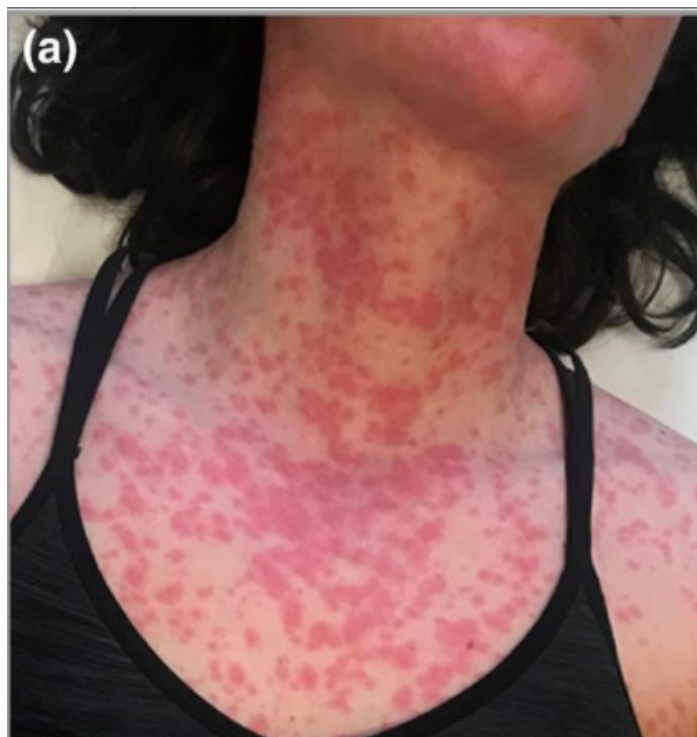La presencia de hallazgos cutáneos debería ser sospecha de COVID-19 para poder identificar casos potencialmente contagiosos. Actualmente se están comenzando a introducir nuevos estudios

serológicos con IgA, IgM e IgG frente a SARS-CoV-2.

Análisis serológicos adicionales y estudios histológicos y PCR de SARS-CoV-2 en lesiones, serán de suma importancia para ampliar el conocimiento sobre estas manifestaciones cutáneas atípicas.

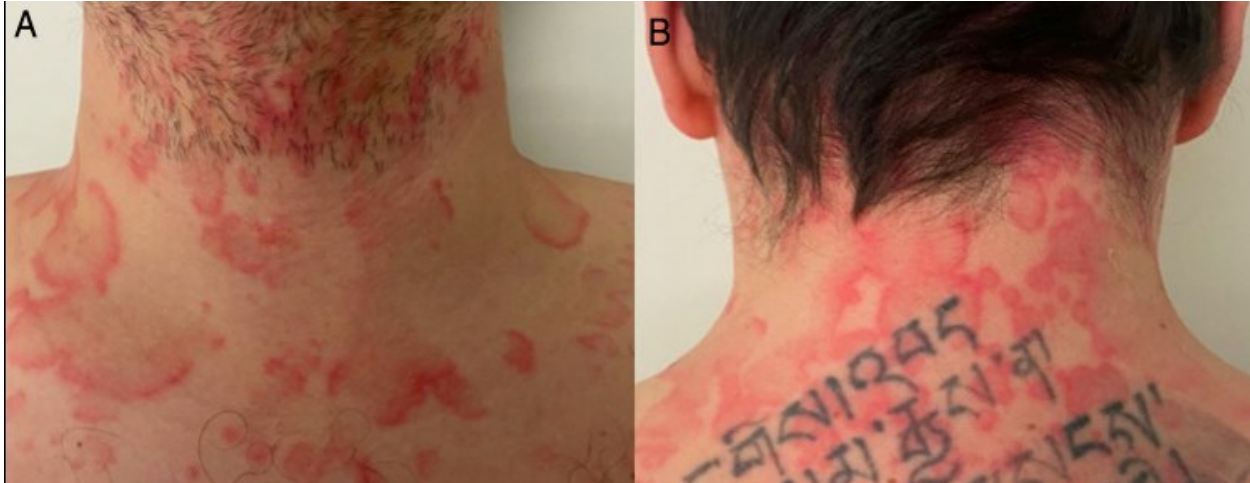**Los autores declaran no tener conflicto de interés.**

**Figura 1A.** Erupción de urticaria



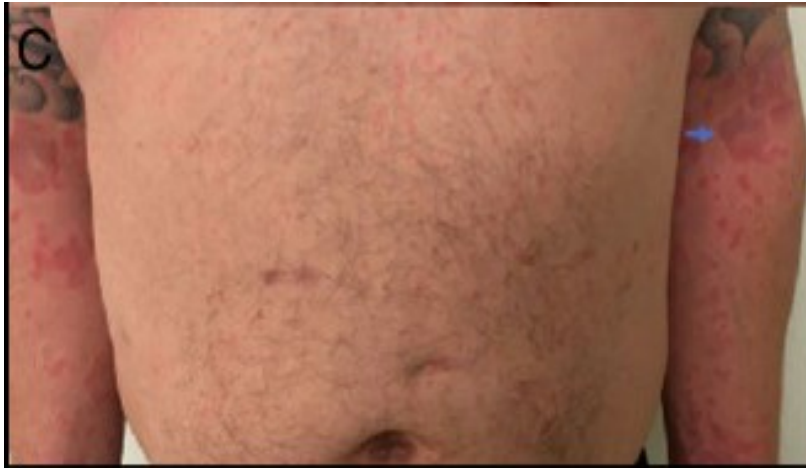**Fuente:** Marzano AV, Cassano N, Genovese G, Moltrasio C, Vena GA. Cutaneous manifestations in patients with COVID-19: a preliminary review of an emerging issue. BJD. 2020 Jun 1; 183 (3): 431-42

**Figura 2A. 2B.** Placas anulares y circinadas eritematoedematosas en cuello anterior y posterior




**Fuente:** F. Amatore, N. Macagno, M. Mailhe, B. Demarez, C. Gaudy-Marqueste, J.J. Grob, et al. SARS-CoV-2 infection presenting as a febrile rash. *J Eur Acad Dermatol Venereol.*, 34 (2020), pp. e304-e306

**Figura 2 C.** Patrón simétrico de distribución en miembros superiores



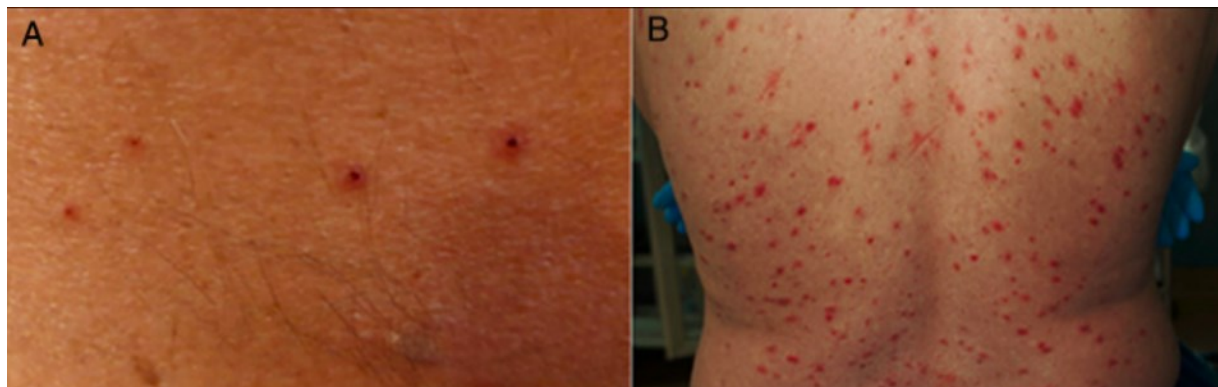
**Fuente:** Amatore, N. Macagno, M. Mailhe, B. Demarez, C. Gaudy-Marqueste, J.J. Grob, et al. SARS-CoV-2 infection presenting as a febrile rash. *J Eur Acad Dermatol Venereol.*, 34 (2020), pp. e304-e306.

**Figura 2D.** Placas eritemato amarillentas infiltradas en talones



**Fuente:** Estébanez A, Pérez-Santiago L, Silva E et al. Cutaneous manifestations in COVID-19: a new contribution. *J Eur Acad Dermatol Venereol* 2020; 34: e250–1.

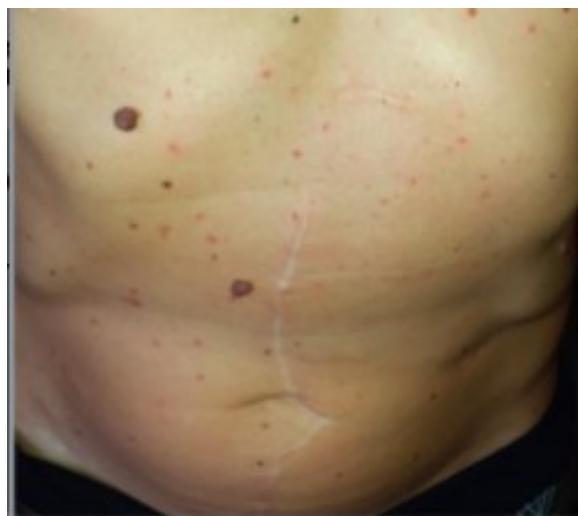**Figura 3A, 3B.** Pacientes con COVID-19 con exantema papulovesicular en tronco.



**Nota:** En la imagen de la izquierda (A) se aprecian vesículas con costra varioliforme central

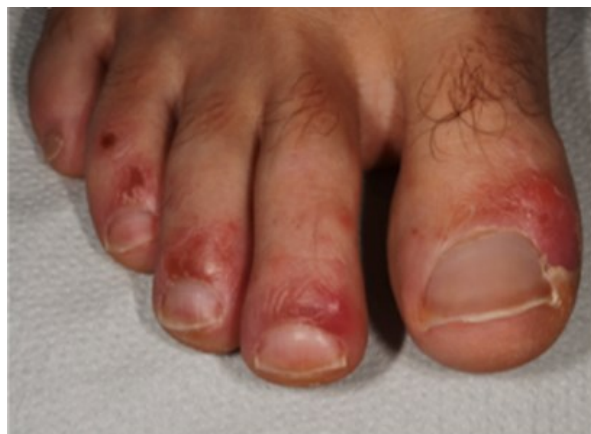**Fuente:** Marzano AV, Genovese G, Fabbrocini G et al. Varicella-like exanthem as a specific COVID-19-associated skin manifestation: multicenter case series of 22 patients. *J Am Acad Dermatol* 2020; 83: 280–5.

**Figura 3C.** Exantema vesicular



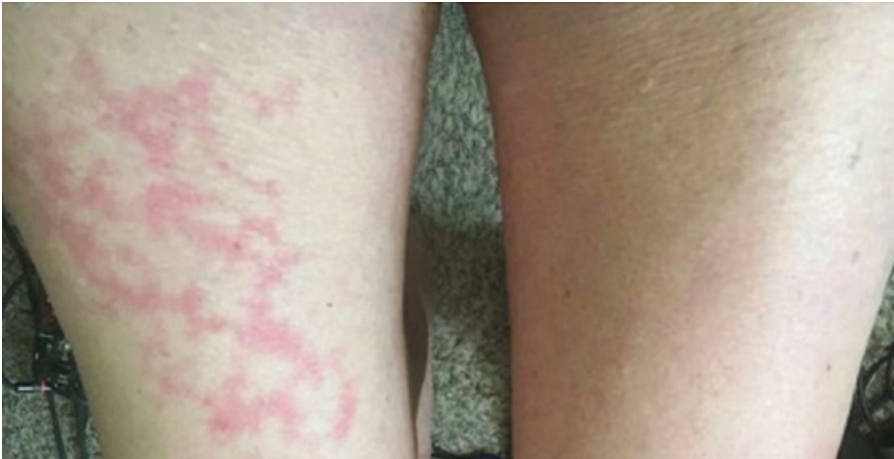**Fuente:** Marzano AV, Cassano N, Genovese G, Moltrasio C, Vena GA. Cutaneous manifestations in patients with COVID-19: a preliminary review of an emerging issue. *BJD*. 2020 Jun 1; 183 (3): 431-42.

**Figura 4 A.** Lesiones acrales similares a sabañones en pie



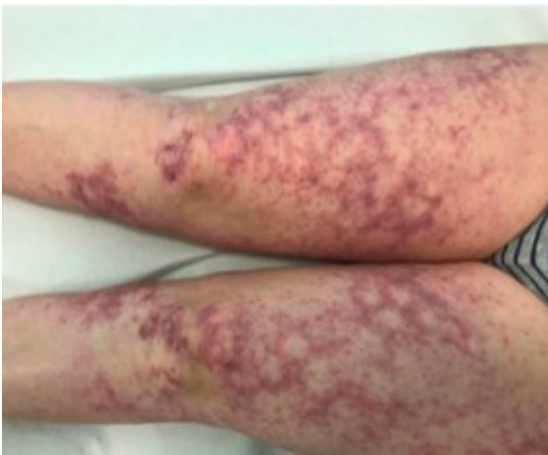**Fuente:** Marzano AV, Cassano N, Genovese G, Moltrasio C, Vena GA. Cutaneous manifestations in patients with COVID-19: a preliminary review of an emerging issue. *BJD*. 2020 Jun 1; 183 (3): 431-42.

**Figura 5A.** Livedo reticularis unilateral en el muslo derecho



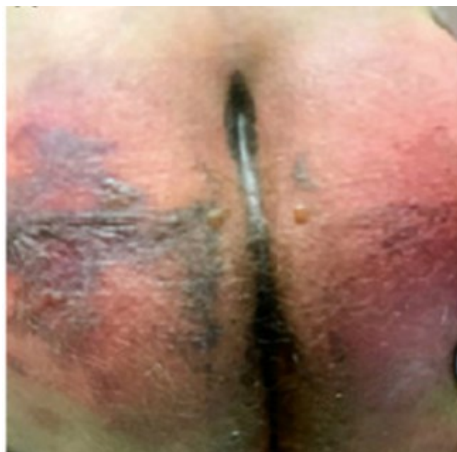**Fuente:** Manalo I.F, Smith M.K., Cheeley J. Jacobs R. A dermatologic manifestation of COVID-19: transient livedo reticularis. *J Am Acad Dermatol.* 2020; 83: 700

**Figura 5B.** Lesiones tipo livedo racemoso en muslo



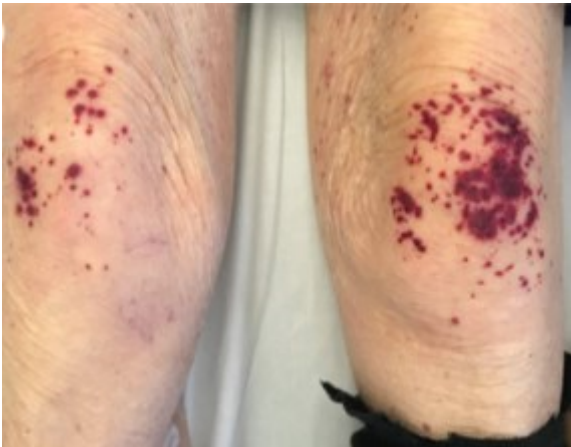
**Fuente:** Marzano AV, Cassano N, Genovese G, Moltrasio C, Vena GA. Cutaneous manifestations in patients with COVID-19: a preliminary review of an emerging issue. *BJD.* 2020 Jun 1; 183 (3): 431-42

**Figura 5C.** Livedo racemoso en glúteos 4 días posteriores al inicio de soporte ventilatorio mecánico por falla respiratoria aguda asociada a SARS-CoV-2



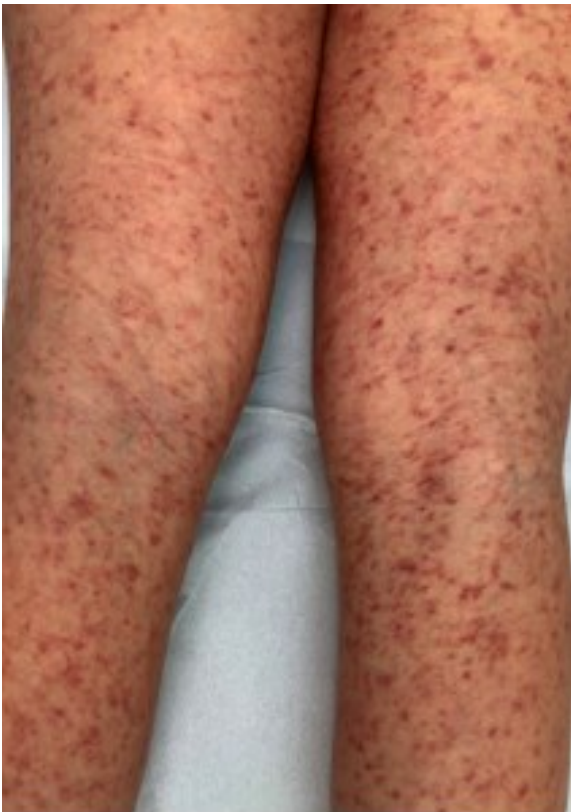**Fuente:** Livedo racemoso en glúteos 4 días posteriores al inicio de soporte ventilatorio mecánico por falla respiratoria aguda asociada a SARS-CoV-2

**Figura 6A.** Púrpura palpable en las rodillas



**Fuente:** Marzano AV, Cassano N, Genovese G, Moltrasio C, Vena GA. Cutaneous manifestations in patients with COVID-19: a preliminary review of an emerging issue. BJD. 2020 Jun 1; 183 (3): 431-42

**Figura 6B.** Lesiones purpúricas en los miembros inferiores



**Fuente:** P. Gisondi, S. Plaserico, C. Bordin, M. Alaibac, G. Girolomoni, L. Naldi. Cutaneous manifestations of SARS COV 2 infection: a clinical update. JEADV. 2020, 34, 2499-2505.

## REFERENCIAS

1. Ministerio de Salud, LS-VS-001. Lineamientos Nacionales para la Vigilancia de la enfermedad COVID-19. Vigésima segunda edición. 27 de septiembre 2021.
2. Organización Mundial de la Salud. Coronavirus disease 2019 (COVID-19) Situation Report. Accessed on March 27, 2020. <https://apps.who.int/iris/bitstream/handle/10665/331865/nCoVsitrep23Apr2020-eng.pdf>

3. Centers for Disease Control and Prevention. 2019 Novel coronavirus, Wuhan, China. Information for Healthcare Professionals. (Accessed on February 14, 2020). <https://www.cdc.gov/coronavirus/2019-nCoV/hcp/index.html>
4. Recalcati S. Cutaneous manifestations in COVID-19: a first perspective. *J Eur Acad Dermatol Venereol*. 2020. <https://doi.org/10.1111/jdv.16387>
5. Marzano AV, Cassano N, Genovese G, Moltrasio C, Vena GA. Cutaneous manifestations in patients with COVID-19: a preliminary review of an emerging issue. *BJD*. 2020 Jun 1; 183 (3): 431-42. <https://onlinelibrary.wiley.com/doi/10.1111/bj.19264>
6. Guan WJ, Ni ZY, Hu Y *et al*. Clinical characteristics of coronavirus disease 2019 in China. *N Engl J Med* 2020; **382**: 1708–20. <https://www.nejm.org/doi/10.1056/NEJMoa2002032>
7. Hoehl S, Rabenau H, Berger A *et al*. Evidence of SARS-CoV-2 infection in returning travelers from Wuhan, China. *N Engl J Med* 2020; **382**: 1278–80. <https://www.nejm.org/doi/10.1056/NEJMc2001899>
8. Joob B, Wiwanitkit V. COVID-19 can present with a rash and be mistaken for dengue. *J Am Acad Dermatol* 2020; **82**: e177. <https://pubmed.ncbi.nlm.nih.gov/32213305/>
9. Kamali Aghdam M, Jafari N, Eftekhari K. Novel coronavirus in a 15-day-old neonate with clinical signs of sepsis, a case report. *Infect Dis (Lond)* 2020; **52**: 427–9. <https://www.tandfonline.com/doi/full/10.1080/23744235.2020.1747634>
10. Giovanni Genovesea, Chiara Moltrasioa, Emilio Bertia, Angelo Valerio Marzanoa. Skin Manifestations Associated with COVID-19 Current Knowledge and Future Perspectives. *Dermatology* 2021;237:1–12. <https://www.ncbi.nlm.nih.gov/pmc/articles/PMC7801998/>
11. Galván Casas C, Català A, Carretero Hernández G, *et al*. Classification of the cutaneous manifestations of COVID-19: a rapid prospective nationwide consensus study in Spain with 375 cases. *Br J Dermatol* 2020. <https://pubmed.ncbi.nlm.nih.gov/32348545/>
12. Hedou M, Carsuzaa F, Chary E *et al*. Comment on 'Cutaneous manifestations in COVID-19: a first perspective' by Recalcati S. *J Eur Acad Dermatol Venereol* 2020; in press. <https://onlinelibrary.wiley.com/doi/10.1111/jdv.16519>
13. Mahé A, Birckel E, Krieger S *et al*. A distinctive skin rash associated with coronavirus disease 2019? *J Eur Acad Dermatol Venereol* 2020; **34**: e246–7. <https://onlinelibrary.wiley.com/doi/10.1111/jdv.16471>
14. Gianotti R, Veraldi S, Recalcati S *et al*. Cutaneous clinico-pathological findings in three COVID-19-positive patients observed in the metropolitan area of Milan, Italy. *Acta Derm Venereol* 2020; **100**: adv00124. <https://pubmed.ncbi.nlm.nih.gov/32315073/>
15. Recalcati S, Barbagallo T, Frasin LA *et al*. Acral cutaneous lesions in the time of COVID-19. *J Eur Acad Dermatol Venereol* 2020; in press. <https://onlinelibrary.wiley.com/doi/10.1111/jdv.16533>
16. Bouaziz JD, Duong T, Jachiet M, *et al*. Vascular skin symptoms in COVID-19: a French observational study. *J Eur Acad Dermatol Venereol* 2020. <https://doi.org/10.1111/jdv.16544>
17. Tammaro A, Adebajo GAR, Parisella FR *et al*. Cutaneous manifestations in COVID-19: the experiences of Barcelona and Rome. *J Eur Acad Dermatol Venereol* 2020; in press <https://doi.org/10.1111/jdv.16530>
18. Manalo I.F, Smith M.K., Cheeley J, Jacobs R. **A dermatologic manifestation of COVID-19: transient livedo reticularis.** *J Am Acad Dermatol*. 2020; **83**: 700. <https://pubmed.ncbi.nlm.nih.gov/32283229/>
19. Magro C, Mulvey JJ, Berlin D *et al*. Complement associated microvascular injury and thrombosis in the pathogenesis of severe COVID-19 infection: a report of five cases. *Transl Res* 2020; in press. <https://doi.org/10.1016/j.trsl.2020.04.007>
20. Henry D, Ackerman M, Sancelme E *et al*. Urticarial eruption in COVID-19 infection. *J Eur Acad Dermatol Venereol* 2020; **34**: e244–5. <https://pubmed.ncbi.nlm.nih.gov/32294273/>
21. Gianotti R, Veraldi S, Recalcati S, Cusini M, Ghislanzoni M, Boggio F, *et al*. Cutaneous Clinico-Pathological Findings in three COVID-19-Positive Patients Observed in the Metropolitan Area of Milan, Italy. *Acta Derm Venereol*. 2020 Apr;100(8):adv00124–2. <https://pubmed.ncbi.nlm.nih.gov/32315073/>
22. Marzano AV, Genovese G, Fabbrocini G *et al*. Varicella-like exanthem as a specific COVID-19-associated skin manifestation: multicenter case series of 22 patients. *J Am Acad Dermatol* 2020; **83**: 280–5. <https://pubmed.ncbi.nlm.nih.gov/32305439/>

23. Estébanez A, Pérez-Santiago L, Silva E *et al.* Cutaneous manifestations in COVID-19: a new contribution. *J Eur Acad Dermatol Venereol* 2020; **34**: e250–  
1. <https://pubmed.ncbi.nlm.nih.gov/32294264/>
24. Sanchez A, Sohier P, Benganem S *et al.* Digitate papulosquamous eruption associated with severe acute respiratory syndrome coronavirus 2 infection. *JAMA Dermatol* 2020; in press. <https://jamanetwork.com/journals/jamadermatology/fullarticle/2765613>
25. Gisondi P, Piaserico S, Conti A *et al.* Dermatologists and SARS-CoV-2: the impact of the pandemic on daily practice. *J Eur Acad Dermatol Venereol* 2020; **34**: 1196–201. <https://pubmed.ncbi.nlm.nih.gov/32320091/>
26. Marrouche N, Grattan C. Childhood urticaria. *Curr Opin Allergy Clin Immunol* 2012; **12**: 485–90. <https://pubmed.ncbi.nlm.nih.gov/22825024/>
27. Freeman EE, McMahon DE, Lipoff JB, *et al.* Pernio-like skin lesions associated with COVID-19: a case series of 318 patients from 8 countries. *J Am Acad Dermatol* 2020; S0190-9622(20)30984-30991. [https://www.jaad.org/article/S0190-9622\(20\)30984-1/fulltext](https://www.jaad.org/article/S0190-9622(20)30984-1/fulltext)
28. Shanshal M. Low-dose systemic steroids, an emerging therapeutic option for COVID19-related urticaria. *J Dermatolog Treat.* 2020 Jul;16:1–2. <https://pubmed.ncbi.nlm.nih.gov/32649228/>
29. Herman A, Peeters C, Verroken A, Tromme I, Tennstedt D, Marot L *et al.* Evaluation of Chilblains as a Manifestation of the COVID-19 Pandemic. *JAMA Dermatol.* 2020 Sep 1; 156 (9): 998-1003. <https://jamanetwork.com/journals/jamadermatology/fullarticle/2767774>
30. Najarian DJ. Morbilliform exanthem associated with COVID-19. *JAAD Case Rep.* 2020 Apr;6(6):493–4. <https://pubmed.ncbi.nlm.nih.gov/32313826/>
31. Genovese G, Colonna C, Marzano AV. Varicella-like exanthem associated with COVID-19 in an 8-year-old girl: A diagnostic clue? *Pediatr Dermatol.* 2020 May;37(3):435–6. <https://pubmed.ncbi.nlm.nih.gov/32315079/>
32. Fernandez-Nieto D, Ortega-Quijano D, Jimenez-Cauhe J, Burgos-Blasco P, de Perosanz-Lobo D, Suarez-Valle A, *et al.* Clinical and histological characterization of vesicular COVID-19 rashes: a prospective study in a tertiary care hospital. *Clin Exp Dermatol.* 2020 May;45(7):872–5. <https://pubmed.ncbi.nlm.nih.gov/32384180/>
33. Fernandez-Nieto D, Jimenez-Cauhe J, Suarez-Valle A, Moreno-Arrones O.M., Saceda-Corralo D., Arana-Raja A. Characterization of Acute Acro-Ischemic Lesions in Non-Hospitalized Patients: A Case Series of 132 Patients During the COVID-19 Outbreak. *J Am Acad Dermatol.* 2020;S0190–9622. <https://pubmed.ncbi.nlm.nih.gov/32339703/>
34. Piccolo V., Neri I., Filippeschi C. *et al.* **Chilblain-like lesions during COVID-19 epidemic: a preliminary study on 63 patients.** ([e-pub ahead of print]. *J Eur Acad Dermatol Venereol*). <https://onlinelibrary.wiley.com/doi/10.1111/jdv.16526>
35. Recalcati S, Barbagallo T, Frasin LA *et al.* Acral cutaneous lesions in the time of COVID-19. *J Eur Acad Dermatol Venereol* 2020; in press. <https://doi.org/10.1111/jdv.16533>
36. Cappel J.A., Wetter D.A. **Clinical characteristics, etiologic associations, laboratory findings, treatment, and proposal of diagnostic criteria of pernio (chilblains) in a series of 104 patients at Mayo Clinic, 2000 to 2011.** *Mayo Clin Proc.* 2014; **89**: 207-215. <https://pubmed.ncbi.nlm.nih.gov/24485134/>
37. Monte Serrano J, Cruañes Monferrer J, García-Gil MF. Lesiones cutáneas acro-isquémicas durante la epidemia COVID-19. *Semergen.* 2020 Aug; 46 Suppl 1:103-105. <https://www.ncbi.nlm.nih.gov/pmc/articles/PMC7205664/>
38. Zhang Y, Cao W, Xiao M, *et al.* Clinical and coagulation characteristics in 7 patients with critical COVID-2019 pneumonia and acro-ischemia [in Chinese]. *Zhonghua Xue Ye Xue Za Zhi.* 2020;41(4):302-307. <https://pubmed.ncbi.nlm.nih.gov/32447934/>
39. Mazzotta F.; Troccoli T.; Bonifazi E.; A new vasculitis at the time of COVID-19. *Eur J Pediatr Dermatol.* [Internet]. [Consultado 22 Abr 2020]. Disponible en: <https://www.ejpd.com/images/nuova-vasculite-covid-ENG.pdf>
40. Mazzotta F, Troccoli T. Acute acro-ischemia in the child at the time of COVID-19. *Eur J Pediatr Dermatol.* 2020;30(2):71–4. <https://www.ejpd.com/journal/index.php/EJPD/article/view/2102>.
41. Romaní J., Baselga E., Mitjà O., Riera-Martí N., Garbayo P., Vicente A. Chilblain and acral purpuric lesions in Spain during COVID confinement: Retrospective analysis of 12 cases. *Actas Dermosifiliogr.* 2020 doi: 10.1016/j.ad.2020.04.002. <https://pubmed.ncbi.nlm.nih.gov/32402369/>.



42. García-Gil MF, Monte Serrano J, García García M, Barra Borao V, Matovelle Ochoa C, Ramirez-Lluch M et al. Acral purpuric lesions associated with coagulation disorders during the COVID-19 pandemic. *Int J Dermatol.* 2020 Sep; 59 (9):1151-2. <https://onlinelibrary.wiley.com/doi/10.1111/jid.15041>.
43. Bosch-Amate X, Giavedoni P, Podlipnik S, Andreu-Febrer C, Sanz-Beltran J, GarciaHerrera A, et al. Retiform purpura as a dermatological sign of coronavirus disease 2019 (COVID-19) coagulopathy. *J Eur Acad Dermatol Venereol.* 2020 Oct;34(10):e548–9. <https://pubmed.ncbi.nlm.nih.gov/32491234/>
44. Karaca Z, Yayli S, Çalışkan O. A unilateral purpuric rash in a patient with COVID-19 infection. *Dermatol Ther (Heidelb).* 2020 Jul; 33(4):e13798. <https://pubmed.ncbi.nlm.nih.gov/32530130/>
45. F. Amatore, N. Macagno, M. Mailhe, B. Demarez, C. Gaudy-Marqueste, J.J. Grob, *et al.* **SARS-CoV-2 infection presenting as a febrile rash.** *J Eur Acad Dermatol Venereol.*, 34 (2020), pp. e304–e306. <https://onlinelibrary.wiley.com/doi/10.1111/jdv.16528>
46. P. Gisondi, S. Plaserico, C. Bordin, M. Alaibac, G. Girolomoni, L. Naldi. Cutaneous manifestations of SARS COV 2 infection: a clinical update. *J EADV.* 2020, 34, 2499–2505. <https://onlinelibrary.wiley.com/doi/epdf/10.1111/jdv.16774>