

# CUERPO EDITORIAL

## DIRECTOR

- Dr. Esteban Sanchez Gaitan, Dirección regional Huetar Atlántica, Limón, Costa Rica.

## CONSEJO EDITORIAL

- Dr. Cesar Vallejos Pasache, Hospital III Iquitos, Loreto, Perú.
- Dra. Anais López, Hospital Nacional Edgardo Rebagliati Martins, Lima, Perú.
- Dra. Ingrid Ballesteros Ordoñez, Pontificia Universidad Javeriana, Bogotá, Colombia.
- Dra. Mariela Burga, Hospital Nacional Edgardo Rebagliati Martins. Lima, Perú.
- Dra. Patricia Santos Carlín, Ministerio de Salud (MINSA). Lima, Perú.
- Dr. Raydel Pérez Castillo, Centro Provincial de Medicina Deportiva Las Tunas, Cuba.

## COMITÉ CIENTÍFICO

- Dr. Zulema Berrios Fuentes, Ministerio de Salud (MINSA), Lima, Perú.
- Dr. Gerardo Francisco Javier Rivera Silva, Universidad de Monterrey, Nuevo León, México.
- Dr. Gilberto Malpartida Toribio, Hospital de la Solidaridad, Lima, Perú.
- Dra. Marcela Fernández Brenes, Caja costarricense del Seguro Social, Limón, Costa Rica
- Dr. Hans Reyes Garay, Eastern Maine Medical Center, Maine, United States.
- Dr. Steven Acevedo Naranjo, Saint- Luc Hospital, Quebec, Canadá.
- Dr. Luis Osvaldo Farington Reyes, Hospital regional universitario Jose Maria Cabral y Baez, Republica Dominicana.
- Dra. Caridad María Tamayo Reus, Hospital Pediátrico Sur Antonio María Béguez César de Santiago de Cuba, Cuba.
- Dr. Luis Malpartida Toribio, Hospital Nacional Daniel Alcides Carrión, Callao, Perú.
- Dra. Allison Viviana Segura Cotrino, Médico Jurídico en Prestadora de Salud, Colombia.
- Mg. Luis Eduardo Traviezo Valles, Universidad Centroccidental "Lisandro Alvarado" (UCLA), Barquisimeto, Venezuela.
- Dr. Pablo Paúl Ulloa Ochoa, Instituto Oncológico Nacional "Dr. Juan Tanca Marengo", Guayaquil, Ecuador.

## EQUÍPO TÉCNICO

- Msc. Meylin Yamile Fernández Reyes, Universidad de Valencia, España.
- Lic. Margarita Ampudia Matos, Hospital de Emergencias Grau, Lima, Perú.
- Ing. Jorge Malpartida Toribio, Telefónica del Perú, Lima, Perú.
- Srta. Maricielo Ampudia Gutiérrez, George Mason University, Virginia, Estados Unidos.

## EDITORIAL ESCULAPIO

50 metros norte de UCIMED,  
Sabana Sur, San José-Costa Rica  
Teléfono: 8668002  
E-mail: [revistamedicasinergia@gmail.com](mailto:revistamedicasinergia@gmail.com)



## ENTIDAD EDITORA

### SOMEA

#### SOCIEDAD DE MEDICOS DE AMERICA

Frente de la parada de buses Guácimo, Limón. Costa Rica  
Teléfono: 8668002  
[Sociedadmedicosdeamerica@hotmail.com](mailto:Sociedadmedicosdeamerica@hotmail.com)  
<https://somea.businesscatalyst.com/informacion.html>



## ***Balantidium nawaraoi* n. sp., en la comunidad warao de Nabasanuka, Venezuela**

*Balantidium nawaraoi* n. sp., in the Warao community of Nabasanuka, Venezuela



<sup>1</sup>Mg. Luis Eduardo Traviezo Valles

Universidad Centroccidental "Lisandro Alvarado" (UCLA), Barquisimeto, Venezuela

<https://orcid.org/0000-0003-4544-6965>

Recibido  
10/11/2020

Corregido  
12/12/2020

Aceptado  
20/12/2020

### RESUMEN

**Introducción.** Existen más de ochenta especies del género *Balantidium*, tanto en vertebrados como en invertebrados, de las cuales solo *Balantidium coli* infecta al humano. **Metodología.** Se examinó la muestra de heces (líquida) de una paciente de la etnia warao, habitante de la población selvática de Nabasanuka, noreste de Venezuela, en el bajo delta del río Orinoco, LN 09°08'11,9" y LO 061°03'31,2", analizándola a través de la técnica directa de salina y lugol. **Resultados.** Se observó el trofozoito de una nueva especie de ciliado, identificándose como *Balantidium nawaraoi* n. sp., este protozooario era de forma alargada y elipsoidal (92 µm x 40 µm), con un peristoma ancho en forma de "V" (14 µm x 20 µm), con macronúcleo ovalado y micronúcleo redondeado, los movimientos del trofozoito de este protozooario ciliado eran rápidos, progresivos y aleatorios, con una leve rotación en tirabuzón. **Discusión.** Esta especie se diferencia de *Balantidium coli* principalmente por la presencia en su tercio posterior de una estructura cóncava, más angosta y transparente que el resto del cuerpo (28 µm x 29 µm). **Conclusión.** Este nuevo taxón compromete la realización de nuevos estudios para la búsqueda de la fase quística, el reservorio, epidemiología y su posible papel como patógeno o comensal para el hombre.

**PALABRAS CLAVE:** *Balantidium*; cilióforos; balantidiasis; colon; aborigen; Venezuela.

### ABSTRACT

**Introduction.** There are more than eighty species of the genus *Balantidium*, both in vertebrates and invertebrates, of which only *Balantidium coli* infects humans. **Methodology.** The stool sample (liquid) from a patient of the Warao ethnic group, inhabitant of the jungle population of Nabasanuka, northeast of Venezuela, in the lower delta of the Orinoco River, LN 09°08'11.9" y LO 061°03'31.2". Was examined it through the direct saline and lugol technique. **Results.** The trophozoite of a new species of ciliate was observed, identifying it as *Balantidium nawaraoi* n. sp., this protozoan was elongated and ellipsoidal (92 µm x 40 µm), with a wide "V" shaped vestibulum (14 µm x 20 µm), with oval macronucleus and rounded

<sup>1</sup>Licenciado en Bioanálisis, Maestro en Protozoología, Profesor titular de Parasitología Médica. Correo: [ltravies@ucla.edu.ve](mailto:ltravies@ucla.edu.ve)



micronucleus, the movements of the trophozoite of this ciliated protozoa were fast, progressive and random, with a slight corkscrew rotation. **Discussion.** This species differs from *Balantidium coli* mainly by the presence in its posterior third of a concave structure, narrower and more transparent than the rest of the body (28  $\mu\text{m}$  x 29  $\mu\text{m}$ ). **Conclusion.** This new taxon compromises the realization of new studies to search for the cystic stage, the reservoir, epidemiology and its possible role as a pathogen or commensal for man.

**KEYWORDS:** *Balantidium*; ciliophora; balantidiasis; colon; population groups; Venezuela.

## INTRODUCCIÓN

El género *Balantidium* pertenece al phylum Ciliophora, clase Litostomatea, orden Vestibuliferida, familia Balantidiidae y comprende más de ochenta especies que parasitan el intestino de cantidad de animales vertebrados e invertebrados, principalmente anfibios (ranas, salamandras), peces, reptiles (tortugas), aves (avestruces), moluscos, insectos (cucarachas), así como en mamíferos como los primates no homínidos (chimpancés, gorilas, macacos, beduinos, orangutanes, monos araña, etc) cerdos, jabalíes, camellos, caballos, bovinos, ovinos, perros, gatos, capibaras, lapas (*Agouti paca*), hámsteres, ratas y finalmente el hombre (1-11).

Los mamíferos han sido asociados principalmente a la especie *Balantidium coli* (*Neobalantidium coli*), el único ciliado que infecta al hombre, el cual es el responsable de la balantidiosis (balantiosis), el cual habita principalmente el intestino grueso (colon), siendo su transmisión por vía fecal-oral a partir de las heces contaminadas eliminadas por un reservorio (cerdos u hombre infectado). No obstante, algunos autores refieren que solo *Balantidium suis* puede infectar al cerdo, mientras que *B. coli* puede infectar tanto al hombre como al cerdo (1-11).

*B. coli* es de distribución mundial y en Latinoamérica presenta prevalencias que

oscilan entre 0,5 al 1% y que aumentan principalmente en comunidades indígenas donde puede llegar a fluctuar entre 4 y 8%.

El ciliado *B. coli* desarrolla en su ciclo dos formas evolutivas, el quiste (forma de resistencia e inmóvil) que mide entre 45  $\mu\text{m}$  y 75  $\mu\text{m}$ , el cual solo se detecta en aproximadamente el 10% de los casos humanos y el trofozoito (forma vegetativa o móvil) que mide entre 50  $\mu\text{m}$  y 90  $\mu\text{m}$  de largo, pero que puede alcanzar hasta los 150  $\mu\text{m}$  (mayor tamaño que el quiste), mientras que el ancho puede ir desde los 30  $\mu\text{m}$  hasta los 120  $\mu\text{m}$  (**FIGURA 1**), observándose principalmente en heces de consistencia blanda o líquida, mostrando forma ovalada con un extremo anterior más angosto que el resto del cuerpo, donde se encuentra una pequeña abertura en forma de embudo llamada peristoma (*vestibulum*) que conduce al citostoma (1-9).

En el peristoma los cilios suelen ser más largos que en el resto del cuerpo, estos son estructuras movibles (en forma de pelos) que le permiten traslados rápidos e inducir corrientes líquidas que dirigen las sustancias alimenticias hacia su citostoma. Las sustancias ingeridas suelen ser bacterias, hongos, detritus orgánicos, almidón y hematíes.

Del total de sustancias ingeridas, las nutritivas son aprovechadas y el resto es expulsado a través de un orificio posterior llamado citopigio (especie de ano), también en su citoplasma, *B. coli* presenta dos

núcleos situados en el centro, un macronúcleo de forma arrañada y un micronúcleo más pequeño ubicado en la concavidad del macronúcleo, igualmente se consiguen dos vacuolas, una anterior y una posterior (1-8).

Con respecto a la reproducción del género *Balantidium*, puede ser tanto asexual (fisión binaria transversal), como sexual o conjugación (observada en cultivos) donde los micronúcleos de dos individuos intercambian (a través del citostoma) información genética (1-5).

La balantiosis se presenta en el hombre como una diarrea que puede evolucionar a disentería, pudiendo presentar el paciente, dolor abdominal, distensión, náuseas, vómitos, anorexia y pérdida de peso. Los trofozoitos pueden invadir la mucosa del colon, sobrepasando la *muscularis mucosae*, produciendo úlceras profundas (1,2,5,10).

El objetivo del presente artículo es describir una nueva especie del género *Balantidium* (*B. nawaroi*) en el hombre, basado en las características morfológicas y ecológicas de este nuevo protozoo ciliado.

## MÉTODOLÓGÍA

La paciente infectada vivía (desde su nacimiento) en la población selvática de "Nabasanuka", en el bajo delta, municipio Antonio Díaz del estado Delta Amacuro, noreste de Venezuela, en el delta del río Orinoco, específicamente en las coordenadas geográficas LN 09°08'11,9" y LO 061°03'31,2" (**FIGURA 2-3**), que es una región situada a una altura inferior a los 3 msnm, que presenta un clima tropical, con suelos limosos. Esta región ostenta una precipitación media anual de 2.221 mm (junio la más alta y marzo la más baja) y una temperatura media anual de 26,1°C, las

viviendas en esta comunidad son muy sencillas, tipo palafitos que se levantan del suelo con troncos para evitar las frecuentes inundaciones, igualmente presentaban paredes y pisos de madera, techos de palma (moriche) o de zinc, y generalmente cohabitan con mascotas como perros, gatos y aves exóticas, no hay red de desagües, por lo que las deposiciones se realizan a cielo abierto, en la parte posterior de las casas. Por otra parte, los desechos sólidos son mayormente quemados y el agua de consumo la toman directamente del río, frente a sus viviendas (generalmente sin ninguna higienización previa) lugar donde también se bañan y en ciertos períodos, el aumento del nivel del río permite que la contaminación con excretas de la parte posterior de las casas se disuelva y llegue hasta la parte anterior de las mismas (10).

Entre las principales actividades de los habitantes de estas comunidades waraos están la pesca artesanal, la siembra, la cestería, artesanía y la construcción de embarcaciones (canoas). La alimentación es a base de almidones (ocumo chino) lo que podría inducir hipoclorhidria o aclorhidria que favorece la instalación de parásitos intestinales (10).

Luego de aceptar el consentimiento informado, se procedió a realizar el examen de heces de una paciente femenina de 18 años, que presentaba evacuaciones líquidas y sintomatología gastrointestinal. Esta muestra se emitió por evacuación espontánea, para inmediatamente ser colocada en un envase estéril de plástico, analizándose primeramente las características macroscópicas, las cuales fueron: color amarillo, aspecto heterogéneo, presencia de moco y de restos alimenticios y ausencia de sangre. Posteriormente se montaron varias láminas con la técnica coprológica del examen directo, tal que, en

cada lámina se colocaban dos muestras de unos 2mg c/u, donde estaban, previamente, dos gotas, en la izquierda solución salina isotónica (0,85%) y en la derecha solución colorante temporal de lugol (yodo 1,5g, ioduro de potasio 4g, agua destilada 100ml) en las cuales se homogenizaban las muestras (10).

Todas las láminas se observaron en un microscopio, marca Globe, de Light Emitting Diode (Luz LEC). Las heces se recorrían primero con objetivo de 10X y posteriormente con objetivo de 40X, para apreciar en salina los parásitos móviles (el bombillo LEC no calienta la muestra de heces, permitiendo ver por más tiempo las formas móviles) y en la solución de lugol, que admite resaltar las estructuras internas. Los movimientos característicos de los trofozoitos fueron filmados con una microcámara digital marca Celestron, lo cual también permitió detallar su morfología.

## DESCRIPCIÓN DE *BALANTIDIUM NAWARAOI*

### Diferencias morfológicas con respecto a *Balantidium coli*

Se estudiaron veinte especímenes procedentes de la misma paciente (n=20). El trofozoito de *Balantidium nawaraoi* (*Neobalantidium nawaraoi*) fue más alargado y elipsoidal, parcialmente aplanado y densamente ciliado. Presentó una longitud total que osciló entre 87  $\mu\text{m}$  a 97  $\mu\text{m}$  (media 92  $\mu\text{m}$ ), con una anchura que fluctuó entre 38  $\mu\text{m}$  a 42  $\mu\text{m}$  (media 40  $\mu\text{m}$ ).

En el extremo anterior se observó un peristoma (vestíbulo bucal) en forma de "V" más ancho o abierto que *B. coli*, de entre 12  $\mu\text{m}$  y 16  $\mu\text{m}$  de largo (media 14  $\mu\text{m}$ ) y entre 18  $\mu\text{m}$  a 22  $\mu\text{m}$  de ancho (media 20  $\mu\text{m}$ ) lo

que representa 1/6 de la longitud total del nuevo ciliado (**FIGURA 4-7**).

Se evidenció un macronúcleo más ovalado y menos arriñonado que el de *B. coli*, el cual se ubicó oblicuamente cerca de la mitad del cuerpo, presentando entre 15  $\mu\text{m}$  a 20  $\mu\text{m}$  de largo por entre 10  $\mu\text{m}$  a 15  $\mu\text{m}$  de ancho. El micronúcleo es esférico o parcialmente ovalado, ubicado cerca del macronúcleo, midiendo aproximadamente entre 2 y 3  $\mu\text{m}$  de diámetro. De la misma manera presentaban una vacuola contráctil situada en la región posterior del soma, con un diámetro de entre 10  $\mu\text{m}$  a 13  $\mu\text{m}$ .

Finalmente, una característica única de esta nueva especie es su extremo posterior más angosto, tercio posterior (TP) con una estructura aparentemente hueca y en espiral (como concha de caracol) más transparente que el resto del cuerpo, la cual es inexistente en *Balantidium coli*, al igual que está ausente en la mayoría de las especies de este género. Esta estructura TP mide entre 26  $\mu\text{m}$  a 30  $\mu\text{m}$  de largo (media 28  $\mu\text{m}$ ), con un ancho entre los 27  $\mu\text{m}$  y 31  $\mu\text{m}$  (media 29  $\mu\text{m}$ ) y parece vacía en su interior.

Otra característica observada en los trofozoitos fue la presencia de movimientos progresivos más rápidos y enérgicos que los observados en *B. coli* e igualmente presentaban movimientos rotatorios lentos (en tirabuzón) a medida que avanzaba de manera aleatoria. No se observó la forma quística de *Balantidium nawaraoi*, pero se supone que al igual que todas las especies de este género, la debería presentar principalmente en heces duras o pastosas (portadores sanos), lo cual no fue el caso de esta paciente.

## RESULTADOS

En la paciente se logró apreciar una diversidad de siete taxones distintos de



enteroparásitos, tal que presentó cuatro especies de protozoarios (*Blastocystis sp*, *Entamoeba histolytica/dispar*, *Entamoeba coli* y el *Balantidium sp*) y tres especies de helmintos (*Ascaris lumbricoides*, *Trichuris trichiura* y *Uncinarias*).

En la muestra se pudo detallar que los *Balantidium* observados no presentaban la morfología propia o característica de *Balantidium coli*, la única especie del género *Balantidium* que se ha descrito en humanos, por lo que se pudo comprobar que se trataba de un nuevo taxón.

## DISCUSIÓN

En un artículo previo, se señaló en esta misma comunidad, una altísima prevalencia de parasitosis intestinal (100%), diagnosticándose los protozoarios *Endolimax nana* (58,8% de los estudiados), *Blastocystis sp.* (56,9%), *Entamoeba histolytica/Entamoeba dispar* (41,2%), *Entamoeba coli* (29,4%), *Iodamoeba butschlii* (25,5%), *Trichomonas hominis* (17,6%), *Giardia intestinalis* (15,7%), *Chilomastix mesnili* (11,8%), *Entamoeba hartmanni* (2%) y los helmintos *Ascaris lumbricoides* (25,5%), *Trichuris trichiura* (5,9%) y *Uncinarias sp.* (2%). Lo que es indicativo de las deficiencias sanitarias y alimenticias que presentan sus habitantes, lo cual pudo haber favorecido la infección humana de esta nueva especie de *Balantidium* (10).

Por otro lado, el alto consumo de almidones, como el ocumo chino (*Colocasia esculenta*) a expensas de una baja ingesta proteica (solo pocos peces), pudo producir una disminución del pH estomacal que facilitaría la infección por quistes de *Balantidium* e incluso pudiendo ser infectados por los trofozoitos de *Balantidium spp.* (1,2,5,6,9,10).

- **Etimología:** la nueva especie fue designada como *Balantidium nawaraoi* como un homenaje a todos los miembros de la Fundación NaWaraos, institución apolítica fundada formalmente en el año 2017, con sede en Barquisimeto, estado Lara, Venezuela y que agrupa aproximadamente a 200 profesionales entre médicos (de distintas especialidades), bioanalistas, enfermeras, odontólogos, veterinarios, ingenieros, psicólogos y demás profesionales expertos, filántropos, que se unen solidariamente para realizar actividades asistenciales y médico quirúrgicas, gratuitas, en diversas zonas selváticas indígenas (inicialmente comunidades warao) y en comunidades rurales de Venezuela.

- **Holotipo:** protozooario ciliado, procedente de muestra de heces de paciente indígena warao habitante (desde su nacimiento) de la población de Nabasanuka, bajo delta del río Orinoco, estado Delta Amacuro, noreste de Venezuela. Depositado y catalogado con el N° 13NW2018, en la Sección de Parasitología Médica, Unidad de Investigación en Parasitología Médica (UNIPARME), del Decanato de Ciencias de la Salud, de la Universidad Centroccidental Lisandro Alvarado (UCLA), Barquisimeto, Venezuela.

- **Paratipos:** catalogado con el N° 15NW2018, fijado con formalina al 5% y el resto de ciliados conservados en alcohol al 100%.

## CONCLUSIÓN

La presencia en el tercio posterior del trofozoito de *Balantidium nawaraoi* de una

estructura hueca y en espiral distinta a otras especies del mismo género, junto con un vestíbulo bucal más ancho que el de *Balantidium coli*, definen la separación taxonómica de la única especie de ciliado que infectaba al ser humano. Se presume que las características ecológicas circunscriben esta nueva especie a las selvas del delta del río Orinoco en Venezuela, pero es necesario extender el conocimiento de sus características con el fin de estar preparados para un rápido diagnóstico y control (erradicación) en otras regiones, mientras se evalúa el impacto que

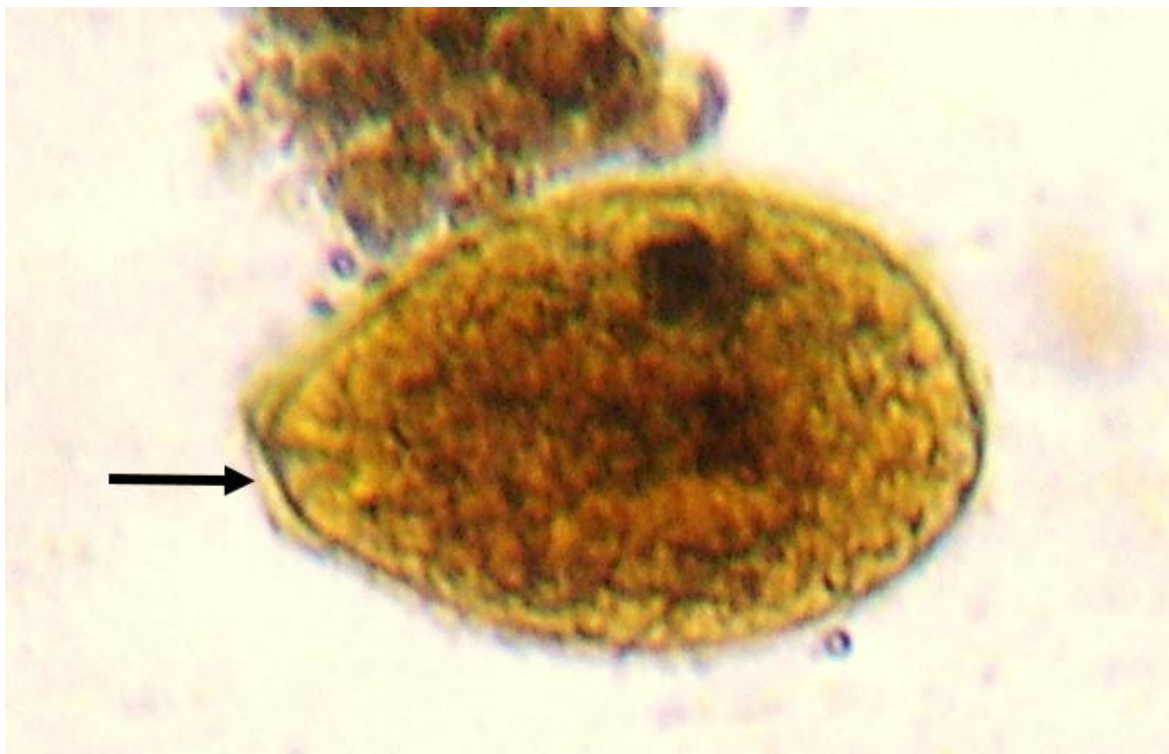
podiera tener este nuevo ciliado sobre la salud humana.

**Agradecimiento:** a las Licenciadas Ana Lucía Castrillo, Alicia Barragán, Valentina Zubillaga, Fabiola Zavarce, Dra. Andrea Galíndez, Dr. Alberto Angulo, María Vásquez, Flor Moraleda y Noelis Rivas por todo el apoyo prestado.

**Financiamiento:** trabajo autofinanciado.

**Conflictos de interés:** el autor declara no tener conflicto de interés.

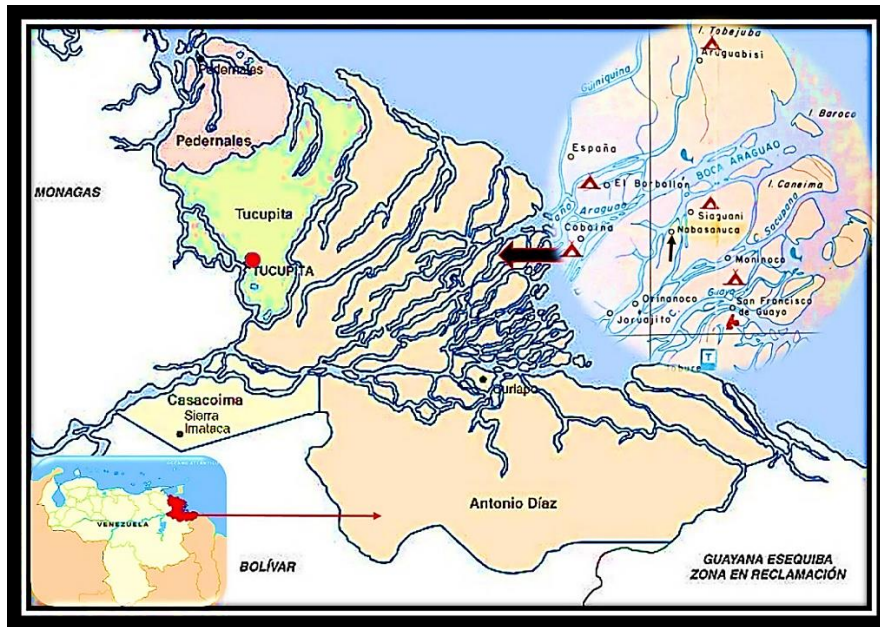
**FIGURA 1.** Trofozoito de *Balantidium coli*, se señala el peristoma



**Nota:** (vestíbulo bucal). Coloración de lugol, aumento de 400X.

**Fuente:** foto del autor

**FIGURA 2.** Mapa de Venezuela, del estado Delta Amacuro y la ubicación de la población de Nabasanuka



Fuente: composición del autor.


**FIGURA 3.** Vista aérea de la población de Nabasanuka



Fuente: foto cortesía de Jorge Sánchez

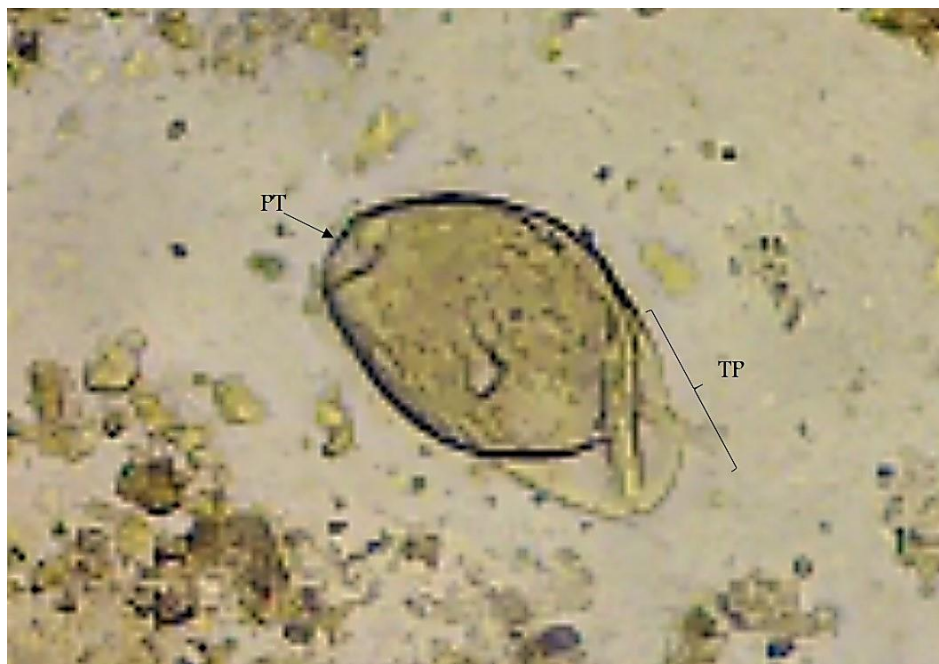

**FIGURA 4.** Trofozoito de *Balantidium nawaraoi*, se indica el peristoma (PT); el largo (92 $\mu$ m) y ancho (40  $\mu$ m) total; igualmente el largo (28  $\mu$ m) y ancho (29  $\mu$ m) del tercio posterior.



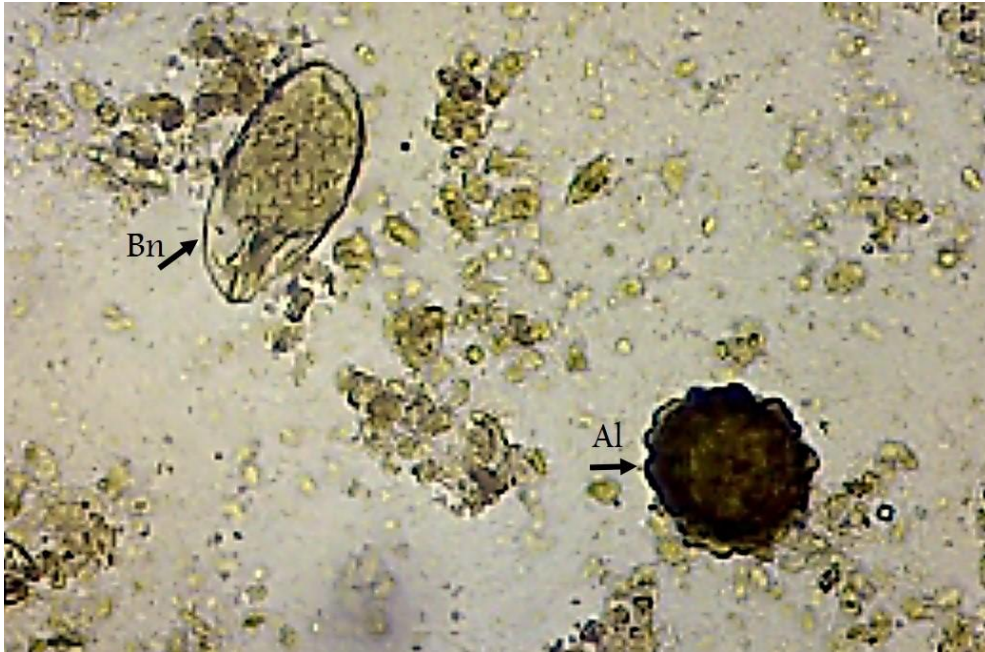Fuente: foto del autor.

**FIGURA 5.** Trofozoito de *Balantidium nawaraoi*, se indica el peritoma (PT) y el tercio posterior (TP) más transparente. Solución salina 0,85%, aumento de 400X.



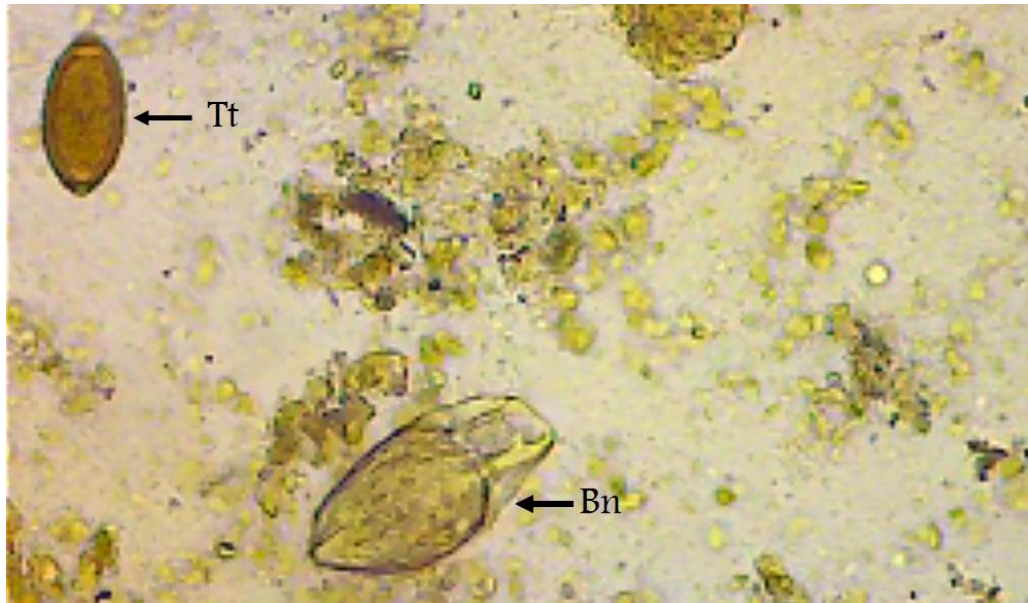Fuente: foto del autor.

**FIGURA 6.** Trofozoito de *Balantidium nawaraoi* (Bn) junto a un huevo fértil de *Ascaris lumbricoides* (Al). Solución salina 0,85%, aumento de 400X.



Fuente: foto del autor.

**FIGURA 7.** Huevo fértil de *Trichuris trichiura* (Tt) y trofozoito de *Balantidium nawaraoi* (Bn) Solución salina 0,85%, aumento de 400X.



Fuente: foto del autor.

## REFERENCIAS

1. Cazorla-Perfetti D. *Balantidium coli*, *Neobalantidium coli* O *Balantioides coli*? Protozoario? Balantidiosis o Balantiosis?. Rev SABER. 2018; 30: 413-417.
2. Devera R. Balantidiosis: algunas notas históricas y epidemiológicas en América Latina con especial referencia a Venezuela. Rev Saber. 2018; 30: 5-13.
3. Ederli N, Oliveira F. *Balantidium* sp. in Ostriches (*Struthio camelus*, 1758) in the State of Rio de Janeiro, Brazil. Rev Bras Parasitol Vet. 2008; 17(1): 327-330.
4. González Z, López R, Lupiola P, Pérez J. *Balantidium spp.* en colon de *Gallotia stehlini*. Revista Canaria de las Ciencias Veterinarias. 2005; 2(2): 36-39.
5. Hernández F, Rivera P. Balantidiasis: recopilación de conceptos. Revista Costarricense de Ciencias Médicas. 1991; 12 (3): 67-75.
6. Li M, Wang J, Zhang J, Gu Z, Ling F, Ke X, Gong X. First report of two *Balantidium* species from the Chinese giant salamander, *Andrias davidianus*: *Balantidium sinensis* Nie 1935 and *Balantidium andianusis* n. sp. Parasitol Res. 2008; 102: 605–611.
7. Lynn D, Gransden S, Wright A, Josephson G. Characterization of a New Species of the Ciliate *Tetrahymena* (Ciliophora: Oligohymenophorea) Isolated from the Urine of a Dog: First Report of *Tetrahymena* from a Mammal. Acta Protozool. 2000; 39: 289-294.
8. Nakauchi K. The Prevalence of *Balantidium coli* Infection in Fifty-Six Mammalian Species. J Vet Med Sci. 1999; 61(1): 63–65.
9. Schuster F, Ramirez-Avila L. Current World Status of *Balantidium coli*. Clinical Microbiology Reviews. 2008; 21(4): 626–638.
10. Traviezo L, Moraleda F, Rivas N. Parasitosis intestinal con predominio de flagelados comensales, en indígenas waraos, estado Delta Amacuro, Venezuela. Gac Med Bol. 2018; 41(1):10-13.
11. Zhao W, Li C, Zhang D, Wang R, Zheng Y, Zou H, Li W, WuS, Wang G, Li M. *Balantidium grimi* n. sp. (Ciliophora, Litostomatea), a new species inhabiting the rectum of the frog *Quasipaa spinosa* from Lishui, China. Parasite. 2018; 25 (29):1-10.