

CUERPO EDITORIAL

DIRECTOR

- Dr. Esteban Sanchez Gaitan, Dirección regional Huetar Atlántica, Limón, Costa Rica.

CONSEJO EDITORIAL

- Dr. Cesar Vallejos Pasache, Hospital III Iquitos, Loreto, Perú.
- Dra. Anais López, Hospital Nacional Edgardo Rebagliati Martins, Lima, Perú.
- Dra. Ingrid Ballesteros Ordoñez, Pontificia Universidad Javeriana, Bogotá, Colombia.
- Dra. Mariela Burga, Hospital Nacional Edgardo Rebagliati Martins, Lima, Perú.
- Dra. Patricia Santos Carlín, Ministerio de Salud (MINSA), Lima, Perú.
- Dr. Raydel Pérez Castillo, Centro Provincial de Medicina Deportiva Las Tunas, Cuba.

COMITÉ CIENTÍFICO

- Dr. Zulema Berrios Fuentes, Ministerio de Salud (MINSA), Lima, Perú.
- Dr. Gerardo Francisco Javier Rivera Silva, Universidad de Monterrey, Nuevo León, México.
- Dr. Gilberto Malpartida Toribio, Hospital de la Solidaridad, Lima, Perú.
- Dra. Marcela Fernández Brenes, Caja costarricense del Seguro Social, Limón, Costa Rica
- Dr. Hans Reyes Garay, Eastern Maine Medical Center, Maine, United States.
- Dr. Steven Acevedo Naranjo, Saint- Luc Hospital, Quebec, Canadá.
- Dr. Luis Osvaldo Farington Reyes, Hospital regional universitario Jose Maria Cabral y Baez, Republica Dominicana.
- Dra. Caridad Maria Tamayo Reus, Hospital Pediátrico Sur Antonio María Béguez César de Santiago de Cuba, Cuba.
- Dr. Luis Malpartida Toribio, Hospital Nacional Daniel Alcides Carrión, Callao, Perú.
- Dra. Allison Viviana Segura Cotrino, Médico Jurídico en Prestadora de Salud, Colombia.
- Mg. Luis Eduardo Traviezo Valles, Universidad Centroccidental "Lisandro Alvarado" (UCLA), Barquisimeto, Venezuela.
- Dr. Pablo Paúl Ulloa Ochoa, Instituto Oncológico Nacional "Dr. Juan Tanca Marengo", Guayaquil, Ecuador.

EQUÍPO TÉCNICO

- Msc. Meylin Yamile Fernández Reyes, Universidad de Valencia, España.
- Lic. Margarita Ampudia Matos, Hospital de Emergencias Grau, Lima, Perú.
- Ing. Jorge Malpartida Toribio, Telefónica del Perú, Lima, Perú.
- Srta. Maricielo Ampudia Gutiérrez, George Mason University, Virginia, Estados Unidos.

EDITORIAL ESCULAPIO

50 metros norte de UCIMED,
Sabana Sur, San José-Costa Rica
Teléfono: 8668002
E-mail: revistamedicasinergia@gmail.com

ENTIDAD EDITORA



SOMEA

SOCIEDAD DE MEDICOS DE AMERICA

Frente de la parada de buses Guácimo, Limón, Costa Rica
Teléfono: 8668002
Sociedadmedicosdeamerica@hotmail.com
<https://somea.businesscatalyst.com/informacion.html>



Neoplasia de la vena cava por cáncer renal: diagnóstico y abordaje quirúrgico

Neoplasia of vena cava by renal cancer: diagnosis and surgical approach



¹**Dra. Alexa Zúñiga Fallas**

Hospital San Juan de Dios, San José, Costa Rica

<https://orcid.org/0000-0002-0166-6766>

²**Dra. Gabriela Alfaro Murillo**

Hospital San Vicente de Paul, Heredia, Costa Rica

<https://orcid.org/0000-0003-4403-2875>

³**Dra. Bárbara Salas Ramírez**

Hospital San Vicente de Paúl, Heredia, Costa Rica

<https://orcid.org/0000-0002-7126-0614>

RECIBIDO

24/05/2020

CORREGIDO

24/06/2020

ACEPTADO

08/07/2020

RESUMEN

El carcinoma de células renales es el subtipo más común de cáncer renal. Representa un crecimiento expansivo, donde puede invadir o desplazar la cápsula del mismo, causando así la invasión de estructuras venosas, de este modo el tumor renal se denominaría "trombo tumoral" con predominio de la vena cava inferior. El compromiso de la vena cava inferior puede deberse básicamente a dos tipos. El primero corresponde a la ocupación por trombo tumoral de la luz del vaso, y el segundo a la invasión e infiltración propiamente de la pared vascular. Esta diferenciación resulta fundamental al momento de tomar decisiones quirúrgicas y definir el manejo terapéutico.

PALABRAS CLAVE: vena cava inferior; riñón; trombectomía; carcinoma; nefrectomía.

ABSTRACT

Renal cell carcinoma is the most common subtype of kidney cancer. It represents an expansive growth, where it can invade or displace its capsule, thus causing invasion of venous structures. In this way, the renal tumor would be called "tumor thrombus" with a predominance of the inferior vena cava. The compromise of the inferior vena cava can be basically due to two types. The first corresponds to the occupation by tumor thrombus of the lumen of

¹Médica general, graduada de la Universidad de Ciencias Médicas (UCIMED), cod. [MED16634](https://doi.org/10.31434/rms.v5i12.620). zunigafallas@gmail.com

²Médica general, graduada de la Universidad Latina de Costa Rica (U.Latina), cod. [MED13439](https://doi.org/10.31434/rms.v5i12.620). galf90@gmail.com

³Médica general, graduada de la Universidad Latina de Costa Rica (U.Latina). cod. [MED16224](https://doi.org/10.31434/rms.v5i12.620). salas.barbara25@gmail.com



the vessel, and the second to the invasion and infiltration of the vascular wall itself. This differentiation is essential when making surgical decisions and defining therapeutic management.

KEYWORDS: vena cava; inferior; kidney; thrombectomy; carcinoma; nephrectomy.

INTRODUCCIÓN

El carcinoma de células renales (CCR) es el subtipo más común de cáncer renal, representando el 2% de todos los cánceres del adulto. Con un predominio de hombres sobre las mujeres, el pico de incidencia se reporta entre 50-70 años de edad. Entre los factores etiológicos se encuentra el tabaquismo, la obesidad y la hipertensión arterial, siendo el consumo de cigarrillos el factor de riesgo más predominante. Una de las características que presenta el carcinoma renal es su venotropismo (1), definido como la infiltración de estructuras adyacentes con un tropismo particular por el sistema venoso, y de este modo el tumor renal se denominaría “trombo tumoral”, descrito por primera vez por el médico holandés Stephanus Blancardus en 1668 (2). El trombo tumoral se extiende hacia la vena cava inferior en un 4-10% y la vena renal 20-25% al momento del diagnóstico.(2,3) En el 1% de estos casos, los pacientes pueden tener un trombo tumoral extendido hasta la aurícula derecha (1,2). El cáncer renal con trombo en vena cava es uno de los mayores desafíos a los que se puede presentar un urólogo por su complejidad en el manejo quirúrgico por lo cual es de suma importancia la solidificación de este tema y de una decisión junto a un equipo multidisciplinario.

El trombo venoso tumoral es una manifestación extratumoral primario que no implica riesgo de mal pronóstico, éste depende del estadio local y la metástasis a distancia, por lo que se justifica el diagnóstico preoperatorio exacto y una indicación quirúrgica agresiva y radical del trombo tumoral junto con la lesión primaria y el segmento de la pared de la cava si ésta estuviese infiltrada (2,4). y esta información necesaria se obtiene con seguridad mediante las técnicas de imágenes actuales (2).

El objetivo de este artículo se basa en una revisión sistemática de algunas de las principales características clínicas de la neoplasia en la vena cava inferior específicamente por cáncer renal asimismo se valora la situación actual para una adecuada estadificación con base a las técnicas diagnósticas, con el propósito de, para la toma de decisiones de un adecuado abordaje quirúrgico, además de establecer factores de pronóstico y supervivencia del mismo.

MÉTODO

Se llevó a cabo una revisión bibliográfica donde se utilizaron artículos selectos de bases de datos como Uptodate, Scielo, y Pubmed. Se utilizó como fuente principal las siguientes revistas: Asociación

Americana Urológica (AUA Journals) y Actas Urológicas españolas, para ello se recurrió a los siguientes términos de búsqueda: "Carcinoma de células renales, Trombo en Vena Cava inferior, Pronóstico, Abordaje y Técnicas quirúrgicas".

Las fuentes de información tomadas obtenidas se filtraron usando como criterio principal las de mayor importancia científica, haciendo así una revisión concordante con el tema presentado.

ETIOLOGÍA Y EPIDEMIOLOGÍA

El cáncer de células renales es responsable de un 2-3% de todos los tumores malignos en el adulto, es el más frecuente de los cánceres urológicos comunes.

En general se diagnostican aproximadamente 12 casos nuevos por cada 100,000 habitantes por año con predominio de hombre a mujeres 3:2 (5). Esta patología se representa más en adultos mayores 50 y 70 años es la edad típica.

Se cree que la mayoría de casos de CCR son esporádicos; solo 2% a 3% son familiares (5).

El primer factor de riesgo ambiental más aceptado para el CCR es la exposición al tabaco, el riesgo está directamente relacionado con la duración del tabaquismo y comienza a disminuir después de dejar de fumar (4,5).

Otro factor de riesgo importante es la obesidad y contribuye a una mayor incidencia de CCR en los países occidentales. Los posibles mecanismos que vinculan la obesidad con el CCR incluye un aumento de la expresión del factor de crecimiento 1 similar a la insulina, un aumento de los niveles de

estrógenos circulantes y un aumento de la necrosis arteriolar y la inflamación local.

El tercer factor etiológico es la hipertensión arterial, los diuréticos y otros medicamentos antihipertensivos también han sido implicados, sin embargo la evidencia epidemiológica sugiere que es el trastorno subyacente de hipertensión en lugar del tratamiento lo que aumenta el riesgo de CCR (5). Los mecanismos propuestos inducidos por hipertensión son; lesión renal, inflamación, cambios metabólicos y funcionales en los túbulos renales que aumentan la susceptibilidad a los carcinógenos.

CARACTERÍSTICAS CLÍNICAS

Debido a la ubicación del riñón dentro del retroperitoneo, muchas masas renales permanecen asintomáticas y no palpables hasta que están localmente avanzadas (5).

Los pacientes con carcinoma de células renales y trombo tumoral comúnmente presentan enfermedad avanzada y sintomatología severa que se debe tratar en forma paliativa. Un tercio de los pacientes con afectación de la vena cava también presentan una o más lesiones metastásicas concomitantes (6,7).

Los síntomas asociados con el CCR pueden deberse al crecimiento local del tumor, hemorragia, síndromes paraneoplásicos o enfermedad metastásica (5).

El diagnóstico clínico del síndrome del trombo de la vena cava inferior solo se manifiesta en un 35% con clínica evidente (3).

Los síntomas principales de acuerdo a frecuencia son: hematuria microscópica (70%), dolor en el flanco (46%), fiebre (45%), hematuria macroscópica (42%),

anemia (23%), hallazgo incidental (19%), tumor (14%), edema de la extremidad inferior (11%), varicocele izquierdo (6%), varicocele derecho (2%) (8).

La trombosis de la vena cava inferior va a provocar en el lecho distal una hipertensión venosa subyacente a la formación de una gran red de circulación colateral en un intento de suplirla, provocando un edema en las extremidades inferiores, que disminuye conforme se van desarrollando las vías de suplencia.

De esta forma se puede ver que hay un importante número de venas colaterales, y gracias a esto gran capacidad de anastomosis (3,8).

MÉTODOS DIAGNOSTICOS

Debido a la extensa utilización de pruebas de imagen, actualmente hasta un 50% de los carcinomas de células renales se diagnostican de forma incidental, representando solo un 10% a aquellos que muestran la triada clásica de hematuria, dolor y masa en flanco (9).

Para el diagnóstico y el estudio de extensión se emplea habitualmente Tomografía Axial Computarizada (TAC), siendo de gran utilidad la Resonancia Magnética Nuclear (RMN) en casos con trombo en cava con el fin de determinar tanto la localización exacta del trombo como la correcta visualización de la invasión de la pared, lo que resulta esencial para la planificación quirúrgica (9,10). Históricamente, la cavografía se utilizó para la detección y evaluación de un trombo dentro de la Vena Cava Inferior (VCI) (2). Sin embargo, este procedimiento fue limitado por su naturaleza invasiva y los riesgos de

complicaciones impuestas a los pacientes (9,2).

La ecografía transesofágica es muy eficaz pero se trata de una exploración invasiva y que no ofrece ventajas respecto a la RM o a la TAC, no obstante, el uso de la eco-doppler color puede ser de cierta utilidad para la aproximación diagnóstica el uso de la eco-doppler color. La angiografía coronaria puede ser necesaria en pacientes en los que se plantea cirugía con hipotermia y/o circulación extracorpórea, dependiendo de la edad y de los factores de riesgo cardiovascular del paciente (9).

Resonancia Magnética Nuclear

• Ventajas:

- Excelente método de diagnóstico no invasivo; sin necesidad de contraste yodado.
- Ha reemplazado la cavografía, como método de elección para confirmar la presencia de trombo en la VCI (8).
- Sensibilidad y especificidad para detectar trombo tumoral del 95% y del 100% (3).
- Posibilidad de obtener planos sagitales, coronales y axiales, además de su gran poder de resolución en tejidos blandos.

• Desventajas:

- Alto precio
- Poca disponibilidad
- Larga duración
- Incapacidad de visualizar calcificaciones e imposibilidad de ser utilizada en pacientes con

marcapasos, disneicos y claustrofóbicos (3).

El TAC también puede aportar información en cuanto a la extensión cefálica del trombo, así como de posibles lesiones metastásicas (11).

Además, el advenimiento de la tomografía computarizada multidetector (TCMD) pronto podría reemplazar a la RMN como el método de imagen de elección. Investigaciones recientes han demostrado que la TCMD tiene una sensibilidad del 93% y una especificidad del 80% para delimitar la extensión del trombo tumoral (12).

Además Recientemente ha cobrado importancia la medición del diámetro anteroposterior de la VCI y del *ostium* de la vena renal mediante pruebas de imagen para predecir la infiltración venosa tumoral. Algunos autores plantean que un diámetro anteroposterior de la VCI mayor de 18 mm ó del *ostium* de la vena renal mayor de 14 mm predicen la invasión tumoral de la VCI con un 90 % de sensibilidad (13).

DIAGNOSTICOS DIFERENCIALES

Existen diferentes tumores abdominales con la posibilidad de extensión a la vena cava inferior como el carcinoma suprarrenal, carcinoma de pelvis renal, leiomiomas de partes blandas, hepatocarcinoma, tumor de ovario y testículo, feocromocitoma, tumor de Wilms, el angiomiolipoma (14). Por lo cual es de suma importancia que el especialista Radiólogo debe estar familiarizado con las distintas entidades que pueden afectarla.

El desarrollo de las nuevas modalidades de imagen ha hecho posible mejorar los

procesos de detección, estadificación y seguimiento de las neoplasias originadas en las estructuras que la rodean, así como en entregar información al clínico y al cirujano oncólogo respecto de la extensión local y a distancia de los diversos tipos de tumores abdominales.

ESTADIFICACIÓN

Actualmente la clasificación más aceptada aplicada al carcinoma de células renales para establecer la extensión craneal del tumor, es la de Neves y Zincke. De acuerdo con este sistema, el nivel I es renal (hasta 2cm de la VCI colindante al ostium de la vena renal), el nivel II es infrahepático (debajo de la vena cava infrahepática), el nivel III es retrohepático (el trombo invade la porción intrahepática de la vena cava inferior, pero por debajo del diafragma), y el nivel IV es auricular (encima del diafragma, pudiendo alcanzar la aurícula derecha) (2,11,14). Esta clasificación define mejor la situación del trombo que la TNM, que únicamente diferencia dos apartados: T3b cuando el trombo se encuentra en la vena renal o en la cava por debajo del diafragma, y T3c cuando el tumor se extiende por encima del diafragma (15). Además, hay autores que proponen modificar los estadios pT3b y pT3c en la próxima revisión de la TNM, debido a las posibles diferencias en el significado pronóstico entre el trombo en vena renal y en VCI (16).

En la literatura revisada, se encontró un estudio llevado a cabo en la Clínica Universitaria de Navarra en el 2008, los autores propusieron un protocolo de estadificación del trombo tumoral, donde se realizó una modificación de la clasificación de Zincke y del TNM; la

clasificación de la CUN que permitió una planificación de la estrategia quirúrgica a seguir, en la cual el punto de referencia es el de las venas suprahepáticas. Los trombos tumorales quedaron divididos en tres tipos: B1 cuando el trombo no alcanza las venas suprahepáticas, B2 cuando está a la altura de las mismas, y C cuando las supera (15). Ver **FIGURA 1**.

En función de esta clasificación se planifica la intervención quirúrgica con o sin cirugía extracorpórea, de manera que a los pacientes con un estadio B1 se les realiza nefrectomía ampliada con clampaje selectivo de la vena cava y trombectomía, mientras que, si presentan un estadio B2 o C, se les realiza la cirugía abdominal más circulación extracorpórea (14,15).

PRONÓSTICO

Se ha encontrado que el trombo tumoral tiene un papel importante en cuanto al pronóstico del paciente, así como la afectación de ganglios linfáticos y metástasis.

En casos donde no hay evidencia de metástasis, los carcinomas de células renales con trombo y que son sometidos a tratamiento quirúrgico alcanzan una tasa de supervivencia entre un 45% y 70% a los 5 años, mientras que el paciente con afectación metastásica o ganglionar alcanza una supervivencia del 6% a los 5 años (17).

Otro factor influyente con respecto a la supervivencia es el nivel del trombo lo cual se habla que es controvertida, se postula en algunos artículos que existe una reducción de la probabilidad de supervivencia asociada a la extensión del trombo, tomando como punto crítico el nivel de las venas hepáticas (10). Sin

embargo, estudios como el realizado por Kim, en el que se compararon dos grupos, uno con afectación de la vena cava infradiafragmática y otro grupo con afectación de la vena cava supradiafragmática, demostró una menor supervivencia para el grupo del trombo a nivel supradiafragmático, por lo que el TNM subdividió los trombos supradiafragmáticos (pT3c) de aquellos infradiafragmáticos (pT3b) como ya se mencionó anteriormente en la clasificación (18).

Ciertos estudios también sostienen que la invasión de la pared venosa modifica la supervivencia y se ha sugerido que este hecho puede estar relacionado con mayor porcentaje de invasión ganglionar.

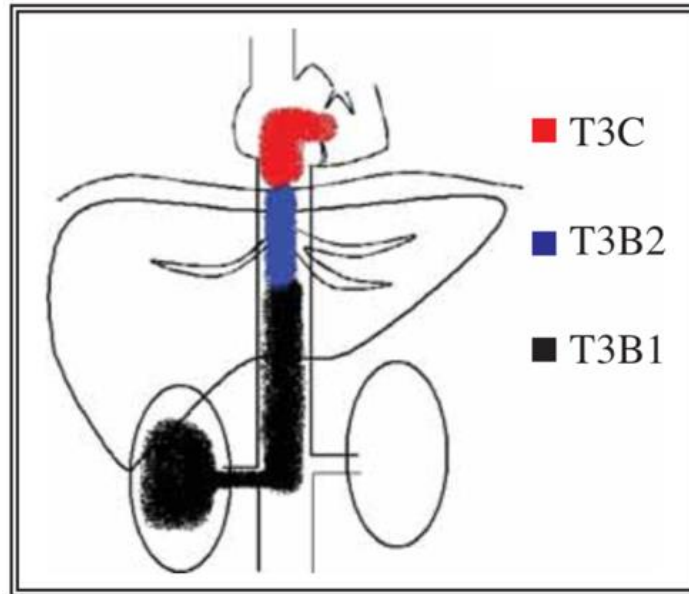
Varios estudios realizados en España citados por Hatcher, en su artículo revelan una serie de pacientes con trombo en VCI sin invasión de la pared, con una supervivencia del 69 % a 5 años, frente al 26% en aquellos que sí presentaban invasión (19).

Otro trabajo publicado por Bocardo también reflejó una mayor tasa de recidiva local (el 22,7% frente al 4,1%) y a distancia (el 45% frente al 15%) en pacientes con invasión de la pared. Sin embargo, otros estudios, como el de Ljunberg, et al., no han demostrado el valor pronóstico independiente de la invasión de la pared venosa (10,19).

El patrón histológico es otra de las características que va a determinar la agresividad de la lesión, de modo que factores como el subtipo histológico o el grado nuclear pueden determinar el pronóstico.

Sin embargo, se puede definir que, a medida que el nivel del trombo sea más alto, y el estadio del tumor se encuentre más avanzado, la supervivencia va a

FIGURA 1. Clasificación CUN para trombo tumoral



Fuente: Rioja Zuazu J., Rodríguez-Rubio Cortadellas F., Zudaire Bergera J.J., Saiz Sansi A., Rosell Costa D., Robles García J.E. et al. Cirugía con circulación extracorpórea e hipotermia en tumores con extensión a vena cava: 20 años de experiencia de la Clínica Universitaria de Navarra. *Actas Urol Esp* [Internet]. 2008 Abr [citado 2020 Jun 01]; 32(4): 396-403. <https://doi.org/10.4321/S0210-48062008000400003>

tender a disminuir. Se tienen, como factores de mal pronóstico, las metástasis en el momento del diagnóstico y los tumores renales de células no claras (5).

ABORDAJE QUIRÚRGICO

Desde que Berg, en 1913, llevó a cabo el primer manejo quirúrgico del carcinoma de células renales con extensión tumoral a la vena cava inferior, ha habido grandes avances en la técnica quirúrgica, la anestesia y el desarrollo de unidades de cuidados intensivos (11), pero el bypass con hipotermia profunda ha sido la piedra angular para enfocar pacientes con tumores renales y trombos en la vena cava inferior (20).

Tenemos que los estudios de imagen son cruciales para definir el manejo quirúrgico y va a depender del nivel al

que se sitúe el extremo cefálico del trombo utilizando la clasificación de Neves y Zincke (11).

El bypass ha hecho que las cirugías que no se podían practicar de otra manera, hayan llegado a cirugías de grandes tumores con complejos trombos en la vena cava inferior, reduciendo así el sangrado operatorio y en consecuencia las transfusiones de sangre además, un decremento de riesgos de desordenenes en la coagulación.

Por consiguiente, el bypass debe ser usado en las cirugías de tumor renal con trombo extendido hasta la vena cava inferior (clase III o IV) (18).

Es importante definir la infiltración de la pared de la vena cava inferior por el trombo tumoral, al respecto y como paso importante se realiza una medición del diámetro anteroposterior de la VCI y del

ostium de la vena renal mediante pruebas de imagen, la mayoría de autores plantean un diámetro anteroposterior de la VCI mayor a 18mm o del ostium de la vena renal mayor de 14mm predicen con un 90% de sensibilidad la invasión tumoral de la VCI (21).

En cuanto a la técnica quirúrgica tenemos que hay cierto grado de dificultad para la realización de la nefrectomía radical por carcinoma renal con la presencia de trombo en vena cava inferior, ya mencionamos la importancia de poder clasificar la altura del extremo cefálico del trombo, en base a los niveles se practica cirugía transabdominal por ejemplo, en el nivel I se realiza incisión de chevron(22), la cual nos permite un excelente acceso al polo superior del riñón y a la glándula suprarrenal. El hígado puede ser movilizado con facilidad mediante esta incisión, accediendo a la vena cava para una cavotomía si el tumor lo requiere.

El nivel II es abordado a través de vía tóraco-abdominal derecha o abdominal en "T" invertida utilizada en la cirugía del trasplante hepático.

En el nivel III la incisión en chevron se completa con esternotomía media para realizar cirugía extracorpórea. Si el trombo llega a aurícula esta se complementa con retroperfusión cerebral para aumentar el tiempo de parada y prevenir lesiones cerebrales (11,22).

Independientemente del nivel del trombo, para lograr obtener un resultado óptimo y reducir el riesgo de graves complicaciones, deben de respetarse ciertos principios quirúrgicos (1,22):

1. Ligadura de la arteria renal.

2. adecuado control de la vena cava en todo momento con una vía de acceso apropiada por el lado derecho incluso en tumores izquierdos.

3. evitar la manipulación venosa previamente al clampaje de la vena por encima del trombo. Además es importante conocer el drenaje venoso renal colateral por si es necesario resecar parcialmente la vena cava.

CONCLUSIONES

En relación al tratamiento de elección para el carcinoma de células renales con trombo en vena cava inferior es la nefrectomía radical con trombectomía, el cual se beneficia de un abordaje multidisciplinar. Se deben tomar en cuenta los factores de mal pronóstico como afectación de ganglios linfáticos y enfermedad metastásica a distancia para así identificar supervivencia del paciente. Se requiere de un exhaustivo análisis preoperatorio donde lo fundamental es identificar el nivel del trombo de acuerdo a la clasificación CUN al momento de planificar la estrategia quirúrgica, como en el caso de la clasificación tipo III y IV se propone utilizar by pass cardiopulmonar evitando así múltiples complicaciones.

Es importante resaltar que para el procedimiento que se propone en la clasificación tipo III Y IV, se necesita de un experimentado equipo quirúrgico que maneje las técnicas de trasplante hepático y abordaje cardiorácico, procedimientos con los cuales no está muy familiarizado el cirujano urólogo, lo anterior con el fin de disminuir la morbimortalidad trans y postoperatoria.

REFERENCIAS

1. Vázquez Alonso F, Vicente de Prados FJ, Cózar Olmo JM, Pascual Geler M, Rodríguez Herrera FJ, Martínez Morcillo A, Espejo Maldonado E, Tallada Buñuel M. Carcinoma de células renales con extensión a vena cava: puesta al día y revisión de nuestra casuística, *Actas Urológicas Españolas*, 2009;33(5):569-574. [https://doi.org/10.1016/S0210-4806\(09\)74191-9](https://doi.org/10.1016/S0210-4806(09)74191-9)
2. Matos Lobaina E, García García A, Cedeño Yera ED, Copo Jorge JA, Ortega Vega EA. Tratamiento quirúrgico del tumor renal con extensión vascular, *Revista Cubana de Urología*, 2019, Volumen 8, 1-14.
3. Villavicencio H. Trombosis renal de cava: tumoral. *Clínicas Urológicas de la Complutense*, Editorial Complutense, 1992, I, 333-350.
4. Pouliot F, Shuch B, Larochelle JC, Pantuck A, Belldegrun AS. Contemporary management of renal tumors with venous tumor thrombus. *J Urol*. 2010 [acceso: 03/03/2019]; 184: 833-41. <https://doi.org/10.1016/j.juro.2010.04.071>
5. Wein A, Kavoussi L, Partin A, Peters C. (2016). *Campbell - Walsh, Urology*. 11th Edition.
6. Skinner DG, Colvin RB, Vermillion CD, Pfister RC, Leadbetter WF. Diagnosis and management of renal cell carcinoma. A clinical and pathologic study of 309 cases. *Cancer*. 1971;28(5): 1165-1177. [https://doi.org/10.1002/1097-0142\(1971\)28:5<1165::AID-CNCR2820280513>3.0.CO;2-G](https://doi.org/10.1002/1097-0142(1971)28:5<1165::AID-CNCR2820280513>3.0.CO;2-G)
7. Parekh DJ, Cookson MS, Chapman W, Harrell F Jr, Wells N, Chang SS, et al. Renal cell carcinoma with renal vein and inferior vena caval involvement: clinicopathological features, surgical techniques and outcomes. *J Urol*. 2005;173(6):1897-1902. <https://doi.org/10.1097/01.ju.0000158459.42658.95>
8. Jorge Ortiz Abúndez, Narciso Hernández Toriz, Ramiro Flores Ojeda. Carcinoma renal de células claras con trombo en vena cava inferior. Reporte de un caso y revisión de la literatura. *Hospital de Oncología, Centro Médico Nacional Siglo XXI, Mexico D.F. Vol. XX, Núm.1 Enero-Junio 2005*;18-23
9. Escudero JU, Ramos de Campos M, Navalón Verdejo P, Cánovas López S, Fabuel Deltoro M, Serrano de la Cruz Torrijos F, et al. Tratamiento quirúrgico del tumor renal con extensión venosa. *Arch. Esp. Urol*. 2009;62(1):9-16. <https://doi.org/10.4321/S0004-06142009000100002>
10. Pascual-Fernández Á, Calleja-Escudero J, Gómez de Segura C, Pesquera-Ortega L, Taylor J, Fajardo JA, González de Zárate J, Monllor-Gisbert J, Cortiñas- González JR. Factores pronósticos en cáncer renal con trombo en vena, Análisis de supervivencia, *Arch. Esp. Urol*. 2017; 70 (6): 570-578.
11. Fernandes enardi eonardo liveira eis icardo eges liveira bio Ferreira, Ubirajara Ferreira, Tumor renal con trombo en la vena cava inferior. Manejo quirúrgico y pronóstico, *Actas Urológicas Españolas*, 2009;33(4):372-377. [https://doi.org/10.1016/S0210-4806\(09\)74162-2](https://doi.org/10.1016/S0210-4806(09)74162-2)
12. Pouliot F, Shuch B, Larochelle JC, Pantuck A, Belldegrun AS. Contemporary management of renal tumors with venous tumor thrombus. *J Urol*. 2010 [acceso: 03/03/2019];184: 833-41. <https://doi.org/10.1016/j.juro.2010.04.071>
13. Ciancio G, Livingstone AS, Soloway M. Surgical management of renal cell carcinoma with tumor thrombus in the renal and inferior vena cava: the University of Miami experience in using liver transplantation techniques. *Eur Urol*. 2007 [acceso: 05/03/2019];51:98894. <https://doi.org/10.1016/j.eururo.2006.11.055>

14. Catalá-Ripoll JV, Mateo-Rodríguez E, Juez-López M, Martín-González I, Doménech-Pérez C, Martínez-León J, Carmona-García P, Genovés-Crespo M. Cirugía de tumores retroperitoneales con afectación de vena cava: revisión de 18 casos, *Cir. Cardiovasc*. 2018;25(1):1-6. <https://doi.org/10.1016/j.circv.2017.06.003>
15. Rioja Zuazu J., Rodríguez-Rubio Cortadellas F., Zudaire Bergera J.J., Saiz Sansi A., Rosell Costa D., Robles García J.E. et al . Cirugía con circulación extracorpórea e hipotermia en tumores con extensión a vena cava: 20 años de experiencia de la Clínica Universitaria de Navarra. *Actas Urol Esp [Internet]*. 2008 Abr [citado 2020 Jun 01] ; 32(4): 396-403. <https://doi.org/10.4321/S0210-48062008000400003>
16. Wagner B, Patard JJ, Méjean A, Bensalah K, Verhoest G, Zigeuner R, et al. Prognostic value of renal vein and inferior vena cava involvement in renal cell carcinoma. *Eur Urol* 2008 Aug 5.
17. Blute MI, Leibovich BC, Lohse CM, Chevillet JC, Zincke H. The Mayo Clinic experience with surgical management, complications and outcome for patients with renal cell carcinoma and venous tumour thrombus. *BJU Int*. 2004;94:33-41. <https://doi.org/10.1111/j.1464-410X.2004.04897.x>
18. Kim HL, Zisman A, Han KR, Figlin RA, Belldegrun AS. Prognostic significance of venous thrombus in renal cell carcinoma. Are renal vein and inferior vena cava involvement different? *J. Urol.* 2004;171:58
19. Hatcher PA, Anderson EE, Paulson DF, Carson CC, Robertson JE. Surgical management and prognosis of renal cell carcinoma invading the vena cava. *J Urol.* 1991; 145:20-23. [https://doi.org/10.1016/S0022-5347\(17\)38235-6](https://doi.org/10.1016/S0022-5347(17)38235-6)
20. Berg AA. Malignant hypernephroma of the kidney, its clinical course and diagnosis, with a description of the author's method of radical operative cure. *Surg Gynecol Obstet*; 1913; 17:463-471.
21. Zini L, Destrieux-Garnier L, Leroy X, Villers A, Haulon S, Lemaitre L, et al. Renal vein ostium wall invasion of renal cell carcinoma with an inferior vena cava tumor thrombus: prediction by renal and vena caval vein diameters and prognostic significance. *J Urol.* 2008;179 (2):450-454. <https://doi.org/10.1016/j.juro.2007.09.042>
22. Ruibal Moldes M., Álvarez Castelo L., Chantada Abal V., Blanco Díez A., Fernández Rosado E., González Martín M.. Cirugía del carcinoma renal con trombo tumoral en vena cava-aurícula. *Actas Urol Esp [Internet]*. 2003 Ago [citado 2020 Mayo 31] ; 27(7): 517-523. [https://doi.org/10.1016/S0210-4806\(03\)72965-9](https://doi.org/10.1016/S0210-4806(03)72965-9)