

CUERPO EDITORIAL

DIRECTOR

- Dr. Esteban Sanchez Gaitan, Dirección regional Huetar Atlántica, Limón, Costa Rica.

CONSEJO EDITORIAL

- Dr. Cesar Vallejos Pasache, Hospital III Iquitos, Loreto, Perú.
- Dra. Anais López, Hospital Nacional Edgardo Rebagliati Martins, Lima, Perú.
- Dra. Ingrid Ballesteros Ordoñez, Pontificia Universidad Javeriana, Bogotá, Colombia.
- Dra. Mariela Burga, Hospital Nacional Edgardo Rebagliati Martins, Lima, Perú.
- Dra. Patricia Santos Carlín, Ministerio de Salud (MINSa). Lima, Perú.
- Dr. Raydel Pérez Castillo, Centro Provincial de Medicina Deportiva Las Tunas, Cuba.

COMITÉ CIENTÍFICO

- Dr. Zulema Berrios Fuentes, Ministerio de Salud (MINSa), Lima, Perú.
- Dr. Gerardo Francisco Javier Rivera Silva, Universidad de Monterrey, Nuevo León, México.
- Dr. Gilberto Malpartida Toribio, Hospital de la Solidaridad, Lima, Perú.
- Dra. Marcela Fernández Brenes, Caja costarricense del Seguro Social, Limón, Costa Rica
- Dr. Hans Reyes Garay, Eastern Maine Medical Center, Maine, United States.
- Dr. Steven Acevedo Naranjo, Saint- Luc Hospital, Quebec, Canadá.
- Dr. Luis Osvaldo Farington Reyes, Hospital regional universitario Jose Maria Cabral y Baez, Republica Dominicana.
- Dra. Caridad María Tamayo Reus, Hospital Pediátrico Sur Antonio María Béguez César de Santiago de Cuba, Cuba.
- Dr. Luis Malpartida Toribio, Hospital Nacional Daniel Alcides Carrión, Callao, Perú.
- Dra. Allison Viviana Segura Cotrino, Médico Jurídico en Prestadora de Salud, Colombia.
- Mg. Luis Eduardo Traviezo Valles, Universidad Centroccidental "Lisandro Alvarado" (UCLA), Barquisimeto, Venezuela.
- Dr. Pablo Paúl Ulloa Ochoa, Instituto Oncológico Nacional "Dr. Juan Tanca Marengo", Guayaquil, Ecuador.

EQUÍPO TÉCNICO

- Msc. Meylin Yamile Fernández Reyes, Universidad de Valencia, España.
- Lic. Margarita Ampudia Matos, Hospital de Emergencias Grau, Lima, Perú.
- Ing. Jorge Malpartida Toribio, Telefónica del Perú, Lima, Perú.
- Srta. Maricielo Ampudia Gutiérrez, George Mason University, Virginia, Estados Unidos.

EDITORIAL ESCULAPIO

50 metros norte de UCIMED,
Sabana Sur, San José-Costa Rica
Teléfono: 8668002
E-mail: revistamedicasinerгия@gmail.com



ENTIDAD EDITORA

SOMEA

SOCIEDAD DE MEDICOS DE AMERICA

Frente de la parada de buses Guácimo, Limón, Costa Rica
Teléfono: 8668002
Sociadamedicosdeamerica@hotmail.com
<https://somea.businesscatalyst.com/informacion.html>





Síndrome del canal de Guyon con compresión motora del nervio ulnar: reporte de caso

Guyon`s canal syndrome with motor compression of the ulnar nerve:
a case report



¹**Dra. Lorna San Lee Ruiz**

Hospital del Trauma, San José, Costa Rica

<https://orcid.org/0000-0001-6763-5148>

²**Dr. Luis Miguel Castro Appiani**

Hospital del Trauma, San José, Costa Rica

<https://orcid.org/0000-0001-5733-4421>

³**Dr. Diego Eduardo González Arrieta**

Hospital del Trauma, San José, Costa Rica

<https://orcid.org/0000-0001-8001-5736>

RECIBIDO
20/07/2020

CORREGIDO
12/08/2020

ACEPTADO
18/08/2020

¹ Médica general asistente quirúrgica del Hospital del Trauma, graduada de la Universidad de Costa Rica (UCR), cod. [MED10072](#). lorlee83@gmail.com

² Médico especialista en ortopedia y traumatología. Subespecialista en cirugía de mano, extremidad superior y microcirugía. Subespecialista en cirugía plexo braquial y nervio periférico. Labora en el Hospital del Trauma, Hospital Clínica Bíblica. Cod. [MED6242](#). castroappiani@gmail.com

³ Médico general, graduado de la Universidad de Costa Rica (UCR). Cod. [MED15177](#). dgonzalezarrieta@gmail.com

RESUMEN

El canal de Guyon en la muñeca es una zona anatómico de gran complejidad, sus límites están formados por varias estructuras y su contenido es fundamental para la integridad de la mano. Existen múltiples factores que pueden eventualmente comprimir el nervio ulnar a este nivel, produciendo el síndrome canal de Guyon. Este síndrome presenta una variedad de signos y síntomas atípicos dependiendo del nivel del compromiso del nervio, por lo que existen zonas delimitadas para diferenciar la compresión sensitivo o motora del nervio. Se presenta el caso clínico de un paciente masculino, con 2 meses de evolución de síntomas únicamente motores, atrofia muscular y signos de compresión del nervio ulnar izquierdo a nivel del canal de Guyon y su manejo fue quirúrgico.

PALABRAS CLAVE: nervio cubital; síndromes de compresión del nervio cubital; muñeca; terapéutica; cirugía general.

ABSTRACT

Guyon`s canal in the wrist is a highly complex anatomical area, its limits are formed by various structures and its content is essential for the integrity of



the hand. There are multiple factors that can eventually compress the ulnar nerve to this level, producing Guyon's canal syndrome. This syndrome presents a variety of atypical signs and symptoms depending on the level of nerve involvement, so there are delimited areas to differentiate the sensory or motor compression of the nerve. The clinical case of a male patient is presented, with a 2-month evolution of solely motor symptoms, muscle atrophy and signs of compression of the left ulnar nerve at the level of Guyon's canal, and its management was surgical.

KEYWORDS: ulnar nerve, ulnar nerve compression syndromes, wrist, therapeutics; general surgery.

INTRODUCCIÓN

Jean Casimir Félix Guyon describió el canal ulnar en la muñeca en 1861. El cirujano francés observó lo que describió como pequeños lóbulos palmares, al presionar su propia muñeca en la eminencia hipotenar. Intrigado por este echo, Guyon se dedicó al estudio anatómico y disección de la muñeca. Sus descripciones del canal ulnar fueron presentados y publicados, en el Boletín de la Sociedad de Anatomía de Paris en 1861.

Desde 1861 hasta 1953, numerosos estudios se refirieron a la descripción anatómica del canal ulnar. Fue hasta 1953 que la literatura publicó en inglés la asociación de Guyon con el canal ulnar. Desde entonces recibe el epónimo de "Canal de Guyon" (1,2). El síndrome del canal de Guyon es una neuropatía periférica poco frecuente que se da por la compresión distal del nervio ulnar durante su recorrido a través de la muñeca (3). Fue reportado por primera vez por Eckman en 1975, en la literatura se puede encontrar como "síndrome del canal ulnar o parálisis del ciclista" (4). El nervio ulnar ingresa a la mano a través del canal de Guyon y se divide para dar ramas motoras y sensitivas. El nervio

ulnar es muy vulnerable a lesionarse a su paso por el canal de Guyon esto es dado por lo superficial que se encuentra el nervio a este nivel y lo estrecho del canal (3).

La comprensión detallada de la anatomía y fisiopatología del síndrome del canal de Guyon en cada caso particular, permitirá un diagnóstico certero y su tratamiento indicado (5). Los pacientes pueden consultar con síntomas y signos atípicos lo cual puede tornarse en un reto para el clínico. Entre más tiempo pase el nervio comprimido mayor el riesgo de daño irreversible. La compresión ejercido sobre un nervio va generando una isquemia local y compromiso de la vaina de mielina. Lo que va llevar a un deterioro de la función distal de ese nervio y en el caso de los nervios motores a una atrofia de la musculatura distal. La sospecha clínica es fundamental, para el examen físico completo y la solicitud de estudios complementarios de imágenes para confirmar o descartar el síndrome del canal de Guyon. El objetivo de presentar este caso clínico y realizar la revisión bibliográfica, es mostrar la compresión infrecuente del nervio ulnar a nivel del

canal de Guyon, únicamente de la rama motora. Principalmente para proporcionar al personal de salud la comprensión del síndrome del canal de Guyon y diferenciar los síntomas exclusivamente motores de los sensitivos. Para poder elaborar un diagnóstico temprano y certero, evitando las complicaciones de la progresión del síndrome.

MÉTODO

Se realizó un resumen de la historia clínica de un paciente que se presentó con el síndrome del canal de Guyon con compresión motora del nervio ulnar. Se solicitó previamente el consentimiento del paciente para la utilización de la información, siempre manteniendo los marcos bioéticos para la protección de la identidad.

Se elaboró la revisión bibliográfica para este caso consultando las bases de datos médicas certificadas pertenecientes a la Biblioteca Nacional de Salud y Seguridad (BINASSS) como Scielo, PubMed. También se utilizó la base de datos médica certificada de la Biblioteca del Hospital del Trauma como Clinicalkey.es, Medline, The Cochrane Library Plus, Clinicalkey.es y el buscador Google Scholar. Se utilizó artículos científicos en inglés y español, los cuales fueron publicados en el lapso comprendido entre el 1994 y el 2020. Se emplearon términos de búsqueda como: "síndrome del canal de Guyon", "compresión del nervio ulnar", "anatomía del canal de Guyon", "Límites anatómicos del canal de Guyon", "Diagnóstico y tratamiento del síndrome de Guyon". Se excluyeron de los artículos con temas como: compresión del nervio ulnar en codo, tumores de muñeca o síndrome del

túnel carpal. Se realizó una revisión del alrededor de 40 artículos de los cuales se seleccionaron 20. De los cuales la mayoría son en inglés, como criterios de inclusión de los artículos fueron descripciones anatómicas completas y novedades en la etología, presentación clínica, diagnóstico y tratamiento.

DEFINICIÓN

El síndrome del túnel cubital o canal de Guyon se define como una neuropatía secundaria a la compresión del nervio cubital a la altura de la muñeca (6).

Este cuadro clínico, esta causado por la compresión del nervio ulnar durante su paso por el canal de Guyon, puede general síntomas sensitivos y motores en la mayoría de los casos. Es poco habitual que se genere síntomas motores aislados o sensitivos aislados, sin embargo estos se pueden dar dependiendo de la localización de la lesión (7).

ANATOMÍA DEL CANAL DE GUYON

El canal inicia en el borde proximal del ligamento carpopalmar y se extiende hacia el arco fibroso de los músculos hipotenares. De proximal a distal, el techo del túnel se compone del ligamento carpopalmar, el palmar menor, la grasa hipotenar y de tejido fibroso. El piso del túnel se compone de los ligamentos carpales transversos, el ligamento pisiganchoso y pisimetacarpiano y el oponente del meñique. La pared ulnar se compone del flexor cubital del carpo, el pisiforme y el abductor del meñique. La pared radial se compone de los tendones flexores extrínsecos, el ligamento carpal

transverso y el gancho del ganchoso. Tras pasar de modo anterior al retináculo flexor, el nervio cubital se divide en una rama superficial y una profunda. El contenido del canal de Guyon es el nervio ulnar, el cual en este momento se mantiene como una sola estructura sin embargo si este se diseca, se puede observar que ya está dividido en sus ramas terminales. Al nervio lo acompaña el paquete vascular ulnar (8). El canal de Guyon se puede reconocer según sus límites anatómicos. La **TABLA 1**, describen los límites del canal y las estructuras que lo conforman (9).

Al ingresar el nervio ulnar en el espacio en el hiato proximal este se divide en la rama motora profunda y rama sensitiva superficial. La rama motora abandona el canal de Guyon en el hiato distal originando ramas al músculo abductor del meñique y al flexor del meñique. En la curva alrededor del hueso Ganchoso perfora el músculo oponente del meñique y lo inerva; también inerva los músculos intrínsecos de la mano, excepto los músculos tenares y lumbricales hacia el segundo y tercer dedos (10,11).

La rama superficial origina una pequeña rama motora al músculo palmaris brevis antes de dividirse en el nervio digital palmar sensitivo. Estos nervios digitales están acompañados por ramas del arco palmar vascular superficial e inervan la piel de la zona palmar cubital de la mano, el dedo meñique y la mitad del dedo anular (10). La **FIGURA 1**, es una representación anatómica de los límites del canal de Guyon y sus componentes.

TABLA 1. Estructuras que forman el canal de Guyon	
Sitio anatómico del canal de Guyon	Estructuras
Techo	Ligamento Palmar del carpo, músculo Palmar Brevis y tejido conectivo hipotenar
Pared medial	Hueso Pisiforme, abductor del meñique y el tendón flexor ulnar del carpo
Pared lateral	Gancho del hueso Ganchoso, ligamento Transverso del carpo y tendón de los flexores
Piso	Ligamento Transverso del carpo, ligamento Pisiganchoso, ligamento Pisimetacarpo, tendones del flexor profundo de los dedos y oponente del meñique
Fuente: realizado y traducido por Lorna San Lee Ruiz, basado en: P Hoogvliet, J H Coert, J Fridén. "How to treat Guyon's canal Syndrome? Results from the European HANDGUIDE study: a multidisciplinary treatment guideline" Br J Sports Med 2013; 47:1063-1070.	

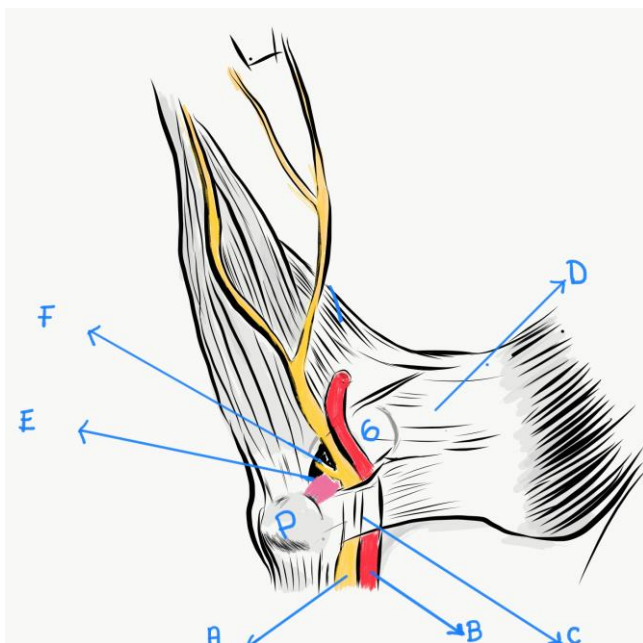
EPIDEMIOLOGÍA

Existen muchas variantes anatómicas del canal de Guyon. Dos estudios hallaron anomalías musculares entre un 22% a un 53% en el canal de Guyon, respectivamente en la muñeca. Uno de los estudios también encontró hueso Ganchoso hipoplásico en un 2%, múltiples ramas del nervio ulnar en un 30% y aumento del tejido graso dentro del canal de Guyon en un 12% (7,12).

ETIOLOGÍA

Los factores causantes de la neuropatía ulnar del canal de Guyon son: los quistes, los tumores (ganglios, lipomas, lipo-fibromas, tumor de células gigantes,

FIGURA 1. Esquema anatómico de los límites y componentes del canal de Guyon



Las letras representan en la figura:

- A. Nervio Ulnar
- B. Arteria ulnar
- C. Ligamento Palmar del carpo
- D. Ligamento Transverso del carpo
- E. Ligamento Pisiganchoso
- F. Rama motora profunda del nervio ulnar
- G. Hueso Ganchoso
- P. Hueso Pisiforme

Fuente: realizado y traducido por Lorna San Lee Ruiz, basado en: Zahir T. Fadel, Osama A. Samargandi. "Variations in the anatomical structures of the Guyon canal". Plastic Surgery, 2017, Vol. 25(2) 84-92.

schwannoma, neuroma, osteoma osteoide), variantes anatómicas (aneurisma de la arteria ulnar, malformaciones arterio-venosas, hemangiomas, trombosis de la arteria ulnar, arteritis de células gigantes), trauma, enfermedades metabólicas (artritis reumatoide, amiloidosis, sarcoidosis, esclerodermia, diabetes), causas idiopáticas (11,13,14). Los quistes sinoviales (gangliomas) su sitio principal de presentación es en el dorso de la muñeca. Sin embargo cuando aparecen por la cara volar del carpo, constituyen una de las principales causas de compresión del nervio ulnar. Los quistes sinoviales son ligeramente más prevalentes en sexo femenino, y surgen aproximadamente en un 20% del lado volar. Se presentan usualmente entre la tercera y sexta década de la vida, su tamaño promedio es de 3 cm; evolucionan gradualmente o

instantáneamente (15). El estrés constante sobre el canal de Guyon puede generar el síndrome de compresión del nervio ulnar en algunos deportes como: ciclismo, racket, karate u otros deportes en el cual el deportista vaya detrás de un volante (4).

PRESENTACIÓN CLÍNICA

La presentación clínica depende de la región anatómica, en la cual se produce la compresión del nervio ulnar. En 1969 Shea y McClain realizaron una división anatómica en tres zonas en las cuales puede comprimirse el nervio cubital a la altura de la muñeca y la mano (6,15,16):

- **Tipo I:** compresión cubital justamente proximal o en la entrada del canal de Guyon, que presenta manifestaciones clínicas sensitivas y motoras.

- **Tipo II:** compresión en el canal cubital a la altura del gancho del ganchoso entre el origen de los músculos abductor del meñique y flexor corto del meñique o al cruzar la palma en sentido profundo a los tendones flexores. En este caso, las manifestaciones clínicas son motoras.
- **Tipo III:** compresión de la rama superficial del nervio en la región distal del canal de Guyon, que provoca déficits sensitivos en la superficie de la palmar de la eminencia hipotenar, en el cuarto dedo y en el quinto dedo.

Síntomas

Los síntomas incluye entumecimiento, hormigueo y/o parestesias en el territorio cubital (6).

Signos

- Signo de Wartenberg: se da por la insuficiencia de la musculatura intrínseca y el efecto abductor del extensor digital común hacia el meñique (13). La **FIGURA 2** ejemplifica la presentación clínica del signo de Wartenberg en la mano derecha del paciente en comparación con una mano izquierda sin la patología de fondo.
- Signo de Froment: se observa cuando se le pide al paciente realizar una pinza terminolateral o pinza llave (se le puede dar una hoja de papel), y se observa una pinza débil con una flexión de la articulación interfalángica del pulgar. Se da por la falla del músculo aductor corto del pulgar, por lo que el paciente intenta realizar la función de pinza llave con

la activación del flexor del largo del pulgar, siendo este músculo insuficiente (5). La **FIGURA 3**, se ejemplifica el signo de Froment, un paciente positivo al intentar la pinza llave con una hoja de papel en comparación con otro paciente con el signo negativo.

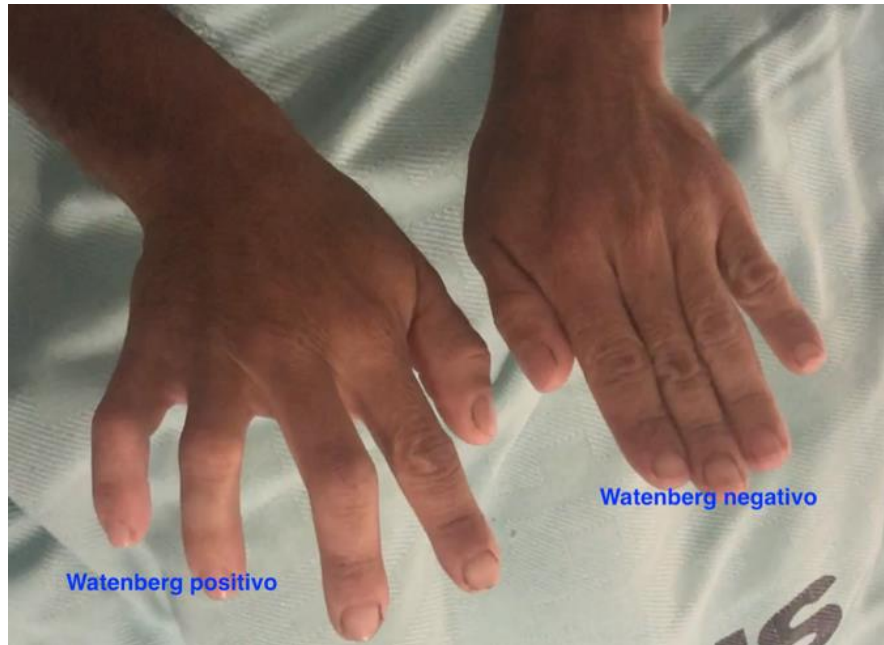- Signo de Tinel: se basa en la existencia de dolor en la muñeca a la percusión sobre la zona del nervio ulnar lesionada (14). Debilidad o atrofia muscular de la musculatura intrínseca de la mano inervada por el nervio ulnar (6).
- Signo de Allen: evalúa la integridad de los arcos palmares. Se realiza ocluyendo la arteria radial y ulnar, pidiendo al paciente cerrar el puño interrumpir el vaciamiento de la mano y luego se libera el flujo de la arteria de una de las arterias y se repite con la otra arteria (3).

DIAGNÓSTICO

El cuadro clínico de esta patología puede variar, el diagnóstico clínico no siempre es sencillo de realizar, principalmente en casos en los cuales los síntomas sensitivos son atípico o están ausentes (7).

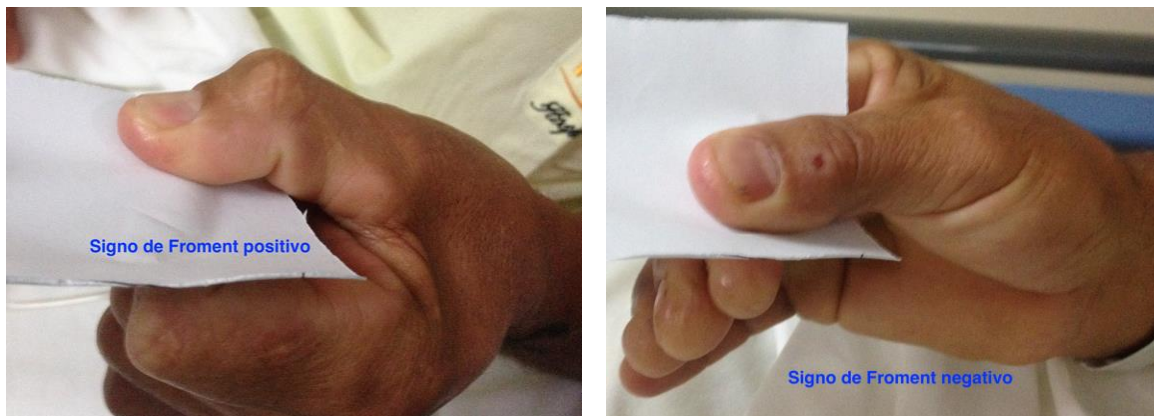El diagnóstico está basado principalmente en una buena historia clínica detallada del paciente, realizar un examen físico minucioso y utilizar los estudios de imágenes complementarios de forma correcta (17). Siempre se debe realizar un diagnóstico diferencial con: radiculopatía cervical, síndrome del opérculo torácico, síndrome del túnel cubital y fractura traumática del gancho del Ganchoso (4).

FIGURA 2. Signo de Wartenberg comparación signo positivo y negativo



Fuente: fotografías tomadas y señalizadas por Luis Miguel Castro Appiani, con el previo consentimiento del paciente.

FIGURA 3. Signo de Froment comparación signo positivo y negativo



Fuente: fotografías tomadas y señalizadas por Luis Miguel Castro Appiani, con el previo consentimiento del paciente

ESTUDIO DE IMÁGENES

- Radiografías: se debe descartar lesiones óseas, que pueden estar comprimiendo el nervio a este nivel, o fracturas no diagnosticadas como del hueso Ganchoso.
- Tomografía axial computarizada (TAC): si existe alta sospecha de fractura del hueso Ganchoso pero no se puede diagnosticar por radiografías, es muy útil este estudio para comprobar o descartar la fractura; que podría ser la causa de

la compresión o lesión del nervio ulnar a nivel de la muñeca (18).

- Resonancia magnética (RMN): puede proporcionar una gran variedad de información como variantes anatómicas y puede demostrar la causa de la compresión del nervio cubital en la canal de Guyon. Las imágenes de la resonancia magnética las ramas del nervio ulnar son perfectamente visibles, puede detectar a cualquier nivel si existe compresión (12).
- Ultrasonido de muñeca: se puede utilizar para diagnosticar lesiones en tejidos blandos en el recorrido del nervio ulnar, tales como quistes sinoviales o tumores. También puede diagnosticar o excluir trombosis de la arteria ulnar que puede ser causa de los síntomas del síndrome del canal de Guyon.
- Electromiografía: se utiliza comúnmente para diagnosticar la neuropatía por compresión con denervación muscular. Las neuropatías compresivas resultan en un aumento de la latencia distal y disminución de la velocidad de conducción. Los pacientes con síndrome del canal de Guyon, se identifica lentitud en la conducción del nervio (18).

TRATAMIENTO

El manejo de las lesiones del nervio ulnar a nivel de la muñeca y de la mano han demostrado buenos resultados, recuperación de la funcionalidad de la mano en la mayoría de los pacientes (19). La primera línea de tratamiento inicial debe ser conservadora en la

compresión del nervio ulnar. Excepto en casos de masas, se puede utilizar inmovilización con férula, uso de inyección con corticoesteroides locales, y uso de antiinflamatorio; se debe combinar según el caso para logar control de los síntomas. Cualquier daño subyacente del nervio debe ser tratado. Se debe prevenir el daño permanente del nervio, se recomienda descompresión del nervio ulnar si el paciente tiene más de 6 meses sin alivio de los síntomas, exacerbación de la debilidad, atrofia muscular marcada y progresiva (20).

CASO CLÍNICO

Paciente masculino de 71 años, vecino de San José, con antecedentes patológicos de Hipertensión arterial Crónica en tratamiento, asmático crisis infrecuentes. Antecedentes no patológicos como alergias niega, antecedentes quirúrgicos niega.

- Valoración inicial: paciente consulta por 2 meses de evolución de presentar síntomas tales como torpeza y debilidad leve en la mano izquierda. Luego el paciente observó atrofia de la musculatura intrínseca de la mano y exacerbación de la torpeza de la mano. Preguntado un poco más en profundidad al paciente indica que los síntomas avanzaron tiendo que modificar la posición de la mano para poder sostener los cubiertos al comer. También presentó limitación para utilizar el corta uñas, las molestias se acrecentaron tanto que no podía sostener el equipo de carpintería principalmente de vibración. Paciente negó antecedente de trauma en la mano izquierda o lesiones previas en la muñeca.

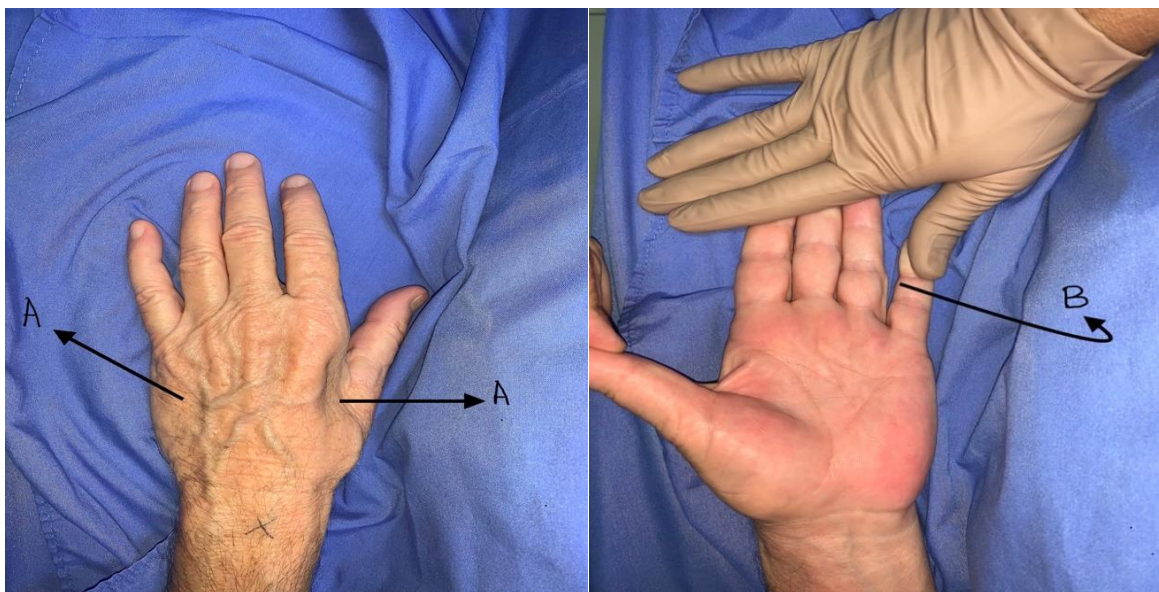
- Examen físico: paciente con atrofia de la musculatura intrínseca de la mano izquierda. signo de Wartenberg positivo, signo de Froment positivo. Sensibilidad a nivel del 4 y 5 dedo presentes y normal al compararla con los demás dedos de la mano, la mano no se presentó con deformidad en garra. Impresión diagnóstica inicial compresión de la rama motora del nervio ulnar izquierdo, con preservación de las ramas sensitivas. Se solicita estudio de ultrasonido de mano izquierda.
- Reporte de ultrasonido de tejidos blandos mano izquierda: al explorar el nervio cubital se logra adecuado paso por el canal de Guyon sin embargo 2 cm distal de este hay una tumoración que produce compresión y elevación anterior del nervio cubital. Dicha tumoración corresponde a un quiste sinovial, que se origina a nivel de la articulación carpo metacarpiana, quiste de 12mm de diámetro.
- Manejo: debido a la sintomatología del paciente, a la marcada atrofia muscular y a la debilidad significativa se decidió manejo quirúrgico. El plan quirúrgico fue resección del quiste sinovial, exploración del nervio ulnar mano izquierda a nivel del canal de Guyon y liberación de la rama motora.
Previo a la realización del abordaje quirúrgico, se aplicó al paciente sedación y bloqueo regional supraclavicular izquierdo. Se colocó el paciente en posición supina con mesa de mano. Se colocó equipo de isquemia en el miembro superior izquierdo en el brazo, con torniquete.

La **FIGURA 4** son fotografías del paciente previo a la intervención quirúrgica se observa algunos de los signos previamente mencionados, característicos del síndrome. La fotografía con la **A** corresponden a la atrofia de los músculos interóseos dorsales, siendo los más evidentes en el 1er espacio intermetacarpiano. La fotografía **B** la flecha indica el signo de Wartenberg positivo, abducción del dedo meñique (aunque se le sostuvo la mano al paciente, presenta abducción del 5to dedo).

Se realizó abordaje palmar en la zona del trayecto del nervio ulnar en el canal de Guyon, para lo cual se toma como referencia el pisiforme y el gancho del ganchozo los cuales se pueden localizar por palpación. Se disecó cuidadosamente y al explorar se encontró un quiste sinovial de 1,2 cm de diámetro comprimiendo del nervio ulnar en la zona II. Lo cual explica los síntomas motores del paciente debido a la zona en la cual se da al compresión.

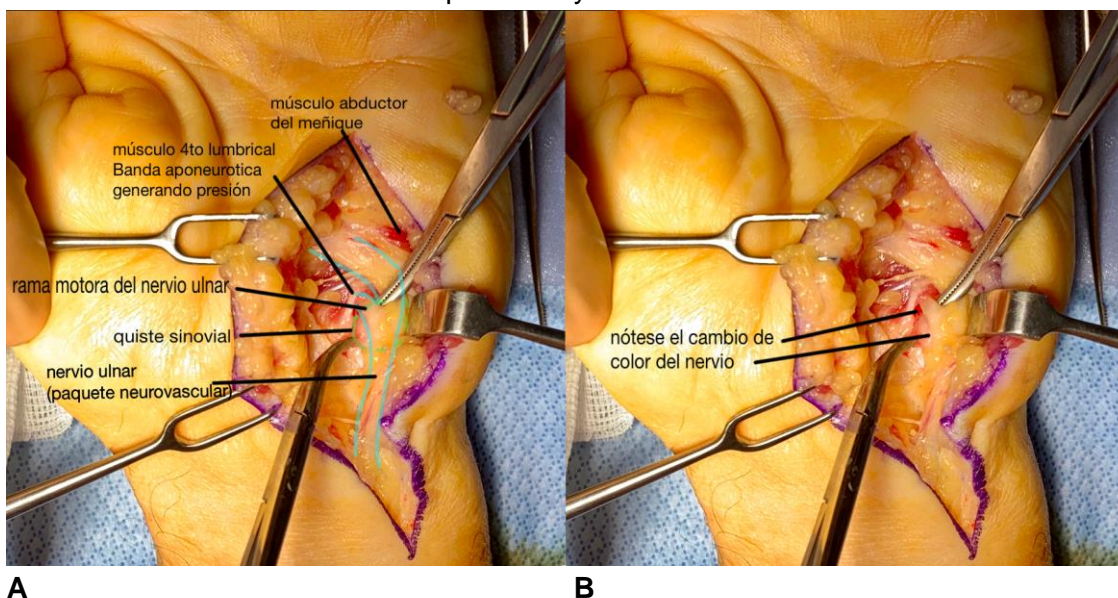
La **FIGURA 5** son fotografías tomadas durante el procedimiento quirúrgico durante la liberación del nervio ulnar. La fotografía **A** muestra las diferentes estructuras localizadas en el canal de Guyon, se observa el quiste sinovial comprimiendo la rama motora del nervio ulnar. Se observa una coloración pálida de la rama motora debido a la compresión. En la fotografía **B** se observa la rama motora del nervio ulnar liberada (al reducir la presión del quiste sinovial) y el cambio en la coloración del nervio se puede observar inmediatamente a su salida un color blanco perlado, similar al resto del

FIGURA 4. Hallazgos clínicos del paciente, síndrome del canal de Guyon



Fuente: fotografías tomadas y señlas por Luis Miguel Castro Appiani, con el previo consentimiento del paciente.

FIGURA 5. Exploración y liberación del nervio ulnar



Fuente: fotografías tomadas y señlas por el Luis Miguel Castro Apianni, con el previo consentimiento del paciente.

nervio ulnar, la cual cambia a un blanco pálido en la zona de compresión.

- Control postquirúrgico #1: paciente en posoperatorio 1 semana de evolución, con movilidad completa de

muñeca y de los dedos. La herida limpia proceso de cicatrización. No presenta déficit sensitivo en territorio ulnar de la mano izquierda, los arcos de movilidad de dedos y de la muñeca están completos. Ha mejorado la abducción y aducción de

los dedos largos. El signo de Wartenberg esta negativo.

- Control postquirúrgico #2: paciente en postoperatorio 3 semanas, herida cicatrizada y limpia. Refiere que ya esta logrando el uso regular de los cubiertos para la alimentación sin necesidad de modificar la posición de la mano, también a logrado utilizar el corta uñas de forma regular. Al examen físico: movilidad de los dedos conservada, adecuada fuerza muscular. Signo de Wartenberg negativo.

DISCUSIÓN

Este artículo posee gran relevancia clínica, dado que presenta un caso clínico de síndrome de canal de Guyon en un paciente de sexo masculino en séptima década de la vida, a pesar de que según la literatura este síndrome es más frecuente en el sexo femenino y se presenta principalmente entre la tercera y sexta década de la vida. En este caso clínico, el paciente presenta un cuadro de poco tiempo de evolución, alrededor de 2 meses, en el cual los síntomas y las debilidad muscular ha ido progresando rápidamente a tal punto que produjo disfunción de las actividades ordinarias del paciente. En el examen clínico inicial presentó la mayoría de los signos clínicos reconocidos por la literatura para el diagnóstico del síndrome de canal de Guyon, signos de Wartenberg positivo, signo de Froment positivo y atrofia muscular. La gran sospecha diagnóstica se concretó con un ultrasonido de tejidos blandos el cual mostró compresión del nervio ulnar en el canal de Guyon por un quiste sinovial. Según la literatura la principal causa de compresión del nervio

ulnar en el canal de Guyon corresponde a los quistes sinoviales. Este caso es atípico dado que el paciente presentó síntomas principalmente del nervio motor y no tuvo ningún síntoma del nervio sensitivo, según la clasificación por zonas de Shea y McClain la compresión fue a nivel de zona II. La gran mayoría de los pacientes se presentan con ambos síntomas sensitivos y motores, pero aislados es muy poco frecuente. En este caso se decidió manejo quirúrgico para la resección del quiste sinovial y exploración del canal de Guyon con posible liberación del nervio ulnar la rama motora por estar el paciente tan sintomático.

A pesar de existir el manejo conservador o expectante en este caso por estar el paciente con tantos síntomas y signos de lesiones por compresión del nervio ulnar se debió decidir por la cirugía para preservar la integridad del nervio. La cirugía a pesar de su complejidad, se logro una adecuada disección y se logro el objetivo principal del plan quirúrgico. Se logró la resección completa del quiste sinovial, la exploración completa del canal Guyon como se presento en las fotografías del caso, y la liberación de la rama motora. En la primera valoración postoperatorio se logro documentar la mejoría significativa del paciente y en sus controles posteriores se confirmar la abolición de los signos de compresión del nervio ulnar. Demostrando este caso que la indicación de cirugía era la ideal para este paciente en particular.

CONCLUSIONES

La anatomía de la mano es altamente compleja, comprende una serie de estructuras que trabajan a la perfección

para permitir su función normal. Se debe conocer a fondo la anatomía de la mano y en especial de espacio anatómicos tan poco mencionados como el canal de Guyon. A pesar de su pequeño tamaño, el canal de Guyon comprende un sitio anatómico conformado por una serie de estructuras esenciales para la mano.

La importancia de la anatomía del canal de Guyon es las patologías asociadas a las lesiones que se pueden producir en esta zona. Aunque la literatura menciona que la mayoría de las lesiones por compresión del nervio ulnar pueden dar síntomas sensitivos y motores, existe una división por zonas del canal. La división anatómica por zonas permite al clínico reconocer la zona de compromiso del nervio; asociarlo con la sintomatología del paciente. La compresión del nervio ulnar a nivel del canal de Guyon es el Síndrome del canal de Guyon. Este síndrome según la literatura es poco frecuente, pero puede aparecer de forma súbita por trauma, por masa o por un tumor produciendo disfunción al paciente. La gran mayoría de los casos es compresión por un quiste sinovial, se pudo corroborar con el caso clínico que fue la misma patología.

Es fundamental la historia clínica y el examen físico del paciente ya que la orientación diagnóstica va ser en base a estos datos. El examen físico tiene la ventaja que existen varios signos clínicos fáciles de reproducir que son de alta

sospecha, son una herramienta útil y económica para el médico tratante.

La alta sospecha clínica del síndrome se puede confirmar o descartar con una serie de estudios de imágenes. Permite realizar diagnóstico diferencial de otras causas de compresión del canal de Guyon. Los estudios son útiles y variados como: radiografía, TAC, RMN, ultrasonido o electromiografía; por lo que se puede escoger entre las opciones.

Se debe recalcar la importancia del diagnóstico temprano para evitar la lesión progresiva y permanente del nervio ulnar dado que es incapacitante para el paciente. El tratamiento se va orientar al caso específico de cada paciente, con la revisión bibliografía no se logro encontrar un protocolo específico del manejo correcto del síndrome. Pero se debe mencionar que el tratamiento quirúrgico, con la descompresión y liberación del nervio en un tiempo óptimo de evolución del cuadro, permite la recuperación del paciente casi completa.

El caso clínico fue una presentación atípica del síndrome del canal de Guyon, permite reiterar la importancia de una adecuada historia clínica y examen físico; dado que el paciente tenía únicamente síntomas motores. Se debe reconocer la diferencia clínica entre los síntomas motores y síntomas sensitivos, para decidir el manejo ideal del paciente.

REFERENCIAS

1. Briana L. Maroukis, Takeshi Ogawa. "Guyon Canal: The evolution of Clinical Anatomy" J Hand Surg Am. 2015 Mar; 40(3): 560-565. <https://doi.org/10.1016/j.jhssa.2014.09.026>
2. Yelena Levina, Gary M. Lourie. "Dynamic Secondary Variation of the Canal Secondary to Variation of the Deep Branch of the Ulnar Artery: Etiology, Diagnosis, Treatment, and Outcome" Journal of Hand Surgery Global Online 2(2020) 256-259. <https://doi.org/10.1016/j.jhsg.2020.04.010>

3. Dmitri Aleksenko, Mathhew Varacallo. "Guyon Canal Syndrome" In: StatPearls [Internet]. Treasure Island (FL): StatPearls Publishing; 2020 Jan. 2020 Mar 31 PMID: 28613717 NBK431063
4. Brown CK, Stainsby B, Sovak G. Guyon Canal Syndrome: lack of management in a case of unresolved handlebar palsy. J Can Chiropr Assoc. 2014 Dec;58(4):413-20. PMID: 25550666; PMCID: PMC4262815.
5. Kyle Andrews.Andrea Rowland. "Cubital tunnel Syndrome: Anatomy, clinical presentation, and management" Journal of Orthopaedics 15 (2018) 832- 836. <https://doi.org/10.1016/j.jor.2018.08.010>
6. Alejandro Liñán-Padilla, Francisco Barrionuevo-Sánchez. "Compresión del nervio cubital en el canal de Guyon. Estudio retrospectivo de 12 casos". Revista Colombiana de Ortopedia y Traumatología. 2016;30(4): 141-143. <https://doi.org/10.1016/j.rccot.2016.11.008>
7. Steven Beldner, Remy V. Rabinovich. "Ulnar nerve transposition in the hand: a cadaveric study". Journal of the Hand Surgery (European Volumen) 2018; 0(0):1-4. <https://doi.org/10.1177/1753193418818361>
8. Navarro BE. Síndromes compresivos del nervio cubital en codo y muñeca. Ortho-tips. 2014;10(1):26-33.
9. P Hoogvliet, J H Coert, J Fridén. "How to treat Guyon's canal Syndrome? Results from the European HANDGUIDE study: a multidisciplinary treatment guideline" Br J Sports Med 2013; 47:1063-1070. <https://doi.org/10.1136/bjsports-2013-092280>
10. Pien S. A. König, J. Joris Hage. "Variations of the Ulnar Nerve and Ulnar Artery in Guyon's Study" The Journal of Hand Surgery 1994; 19(4): 617-622. [https://doi.org/10.1016/0363-5023\(94\)90270-4](https://doi.org/10.1016/0363-5023(94)90270-4)
11. Y. C. Gil, J. Shin, S. H. Lee. "Anatomy of the deep branch of the ulnar nerve" The Journal of Hand Surgery, European Volume 11 Jan 2016, 41(8): 843-847. <https://doi.org/10.1177/1753193415622188>
12. Claude Pierre-Jerome, Valeria Moncayo. "The Guyon's canal in perspective: 3-T MRI assessment of the normal anatomy, the anatomical variations and the Guyon's canal síndrome" Surg Radiol Anat (2011) 33: 897-903. <https://doi.org/10.1007/s00276-011-0842-6>
13. Pawel Depukat, Ewa Mizia. "Syndrome of canal os Guyon-definition, diagnosis, treatment and complication" Folia Medica Cracoviensia, Vol.LV, I, 2015: 17-23. PL ISSN 0015-5616
14. A. Michot, B. Chaput. "Arterial myopericytoma resulting in Guyon's canal síndrome. A case report". Hand Surgery and Rehabilitation Vol 36 (3), June 2016: 231-233. <https://doi.org/10.1016/j.hansur.2016.01.008>
15. Stylianos Tottas, Ioannis Kougioumtzis. "Ulnar nerve entrapment in Guyon's canal caused by a ganglion cyst: two cases report and review of the literatura" European Journal of Orthopaedic Surgery & Traumatology 2019; 29(2): 1-10. <https://doi.org/10.1007/s00590-019-02468-6>
16. Zahir T. Fadel, Osama A. Samargandi. "Variations in the Anatomical Structures of the Guyon Canal". Plastic Surgery, 2017, Vol. 25(2) 84-92. <https://doi.org/10.1177/2292550317694851>
17. Ruas ES, Castilho RS, Maia PE, Melo GL. GUYON'S CANAL SYNDROME DUE TO A SYNOVIAL CYST. Rev Bras Ortop. 2015;45(6):623-626. Published 2015 Nov 16. <https://doi.org/10.1590/S0102-36162010000600020>
18. Donald D. Davis, Steven M. Kane. "Ulnar Nerve Entrapment" In: StatPearls [Internet]. Treasure Island (FL): StatPearls Publishing; 2020 Jan 2020.2020 Jun 23. PMID: 32310389 NBK555929

19. Ramage JI, Varacallo M. StatPearls[Internet]. StatPearls Publishing; Treasure Island (FL):Nov 2017, 2018. Anatomy, Shoulder and Upper Limb, Hand Guyon Canal. [PubMed:30521235]
20. Hu SY, Choi JG, Son BC. Type III Guyon Syndrome in 'B Boy' Break-Dancer: A Case Report. Korean J Neurotrauma. 2015;11(2):183-186. <https://doi.org/10.13004/kjnt.2015.11.2.183>