



Fractura de odontoides y tipos de tratamiento quirúrgicos Odontoides fracture and types of surgical treatment



¹**Dra. Lorna San Lee Ruiz**

Hospital del Trauma, San José, Costa Rica

<https://orcid.org/0000-0001-6763-5148>

²**Dr. Esteban Araya Ramírez**

Hospital del Trauma, San José, Costa Rica

<https://orcid.org/0000-0002-6087-3394>

³**Dr. Diego Eduardo González Arrieta**

Hospital del Trauma, San José, Costa Rica

<https://orcid.org/0000-0001-8001-5736>

RECIBIDO

27/06/2020

CORREGIDO

02/08/2020

ACEPTADO

25/09/2020

RESUMEN

La fractura de odontoides se presente en un elevado porcentaje de todas las fracturas de columna cervical. En dos grupos etarios opuestos, adultos jóvenes por trauma de alta energía y adultos mayores por trauma de baja energía. Se realiza diagnóstico con estudios de imágenes las cuales permiten aplicar clasificación de Aderson y D`Alonzo de los tipos de fracturas de odontoides. Esta clasificación se utiliza en la práctica clínica como guía de tratamiento; junto con indicaciones específicas permiten determinar los casos de manejo quirúrgico. Según los criterios, se elige el abordaje quirúrgico más apropiado para cada caso. Las técnicas quirúrgicas como tratamiento de la fractura de odontoides, tienen ventajas y desventajas para la recuperación del paciente.

PALABRAS CLAVE: apófisis odontoides; instrumentación; columna espinal; lesiones; clasificación.

ABSTRACT

Odontoid fracture occurs in a high percentage of all cervical spine fractures. In two opposite age groups, young adults for high-energy trauma and older adults for low-energy trauma. Diagnosis is performed with imaging studies which allow the Aderson and D`Alonzo classification to be applied to the types of odontoid fractures. This classification is used in clinical practice as a treatment guide; together with specific indications, it is possible to determine cases of surgical management. According to the criteria, the most appropriate for each case is chosen from the different surgical approaches. Surgical

¹Médica general asistente quirúrgica del Hospital del Trauma, graduada de la Universidad de Costa Rica (UCR), cod. [MED10072](#). lorlee83@gmail.com

²Especialista en ortopedia y traumatología. Sub especialista en cirugía de columna vertebral. cod. [MED7932](#). estebanaraya@hotmail.es

³Médico asistente quirúrgico en el Hospital del Trauma, graduado de la universidad de Costa Rica (UCR), cod. [MED15177](#). dgonzalezarrieta@gmail.com



techniques as treatment of odontoid fracture, have advantages and disadvantages for the recovery of the patient.

KEYWORDS: odontoid process; instrumentation; spine; injuries; classification.

INTRODUCCIÓN

La fractura de odontoides (FO) es una lesión traumática frecuente de la columna cervical, que representa entre el 10% y 19% de todas las fracturas acaecidas a este nivel (1,2). Este aumento está asociado a dos factores; primero el incremento en los accidentes de tránsito que son traumas de alta energía, en adultos jóvenes. Segundo las caídas de su propia altura que son traumas de baja energía, en adultos mayores (AM) (2).

La FO compromete la estabilidad y funcionalidad de la articulación atlantoaxial, cuya función principal es la rotación axial. El 50% de la rotación de la cabeza y el cuello están determinados por la rotación axial de dicha articulación. (3) Cualquier disrupción en el proceso odontoides o de los ligamentos, predispone al paciente a inestabilidad de la articulación que puede ser dislocación o subluxación. Lo cual puede causar compresión de la medula espinal, de las raíces nerviosas, o de la arteria vertebral potenciando daño neurológico o muerte en el paciente (1). En 1974 Anderson y D'Alonzo clasificaron las FO en tres tipos I, II y III; siendo dicha clasificación estandarizada a nivel mundial y usada como base en la selección del manejo de la fractura. Esta clasificación fue modificada en el 2005 por Grauer, que clasificó la fractura tipo II en tres subtipos A, B y C, permite al clínico interpretar mejor el trazo de fractura y valorar el manejo quirúrgico (3). El objetivo principal

de esta revisión bibliográfica es analizar tanto la aplicación clínica de la clasificación de la fractura de odontoides, como los criterios de tratamiento quirúrgicos. Aunado a la descripción de las técnicas quirúrgicas más utilizadas y la comparación de ventajas y desventajas entre las mismas para los pacientes.

MÉTODO

Se realizó esta revisión bibliográfica buscando en las bases de datos médicas certificadas pertenecientes a la Biblioteca Nacional de Salud y Seguridad (BINASSS) como Scielo y PubMed. Se utilizó también la base de datos médica certificada de la Biblioteca del Hospital del Trauma como Clinicalkey.es, Medline, The Cochrane Library Plus y el buscador Google Scholar. Se aplicó en la búsqueda términos como: "fractura de odontoides", "manejo quirúrgico fractura de odontoides tipo II", "abordaje anterior con tornillo canulado", "instrumentación cervical posterior", "clasificación de Anderson y D'Alonzo". En la selección de los artículos se excluyeron los temas como: "Luxación Atlanto-Axial", "Vertebroplastia cervical con cemento óseo", "manejo conservador de fractura de odontoides".

Los artículos utilizados en esta revisión, son novedosos en la aplicación clínica de la clasificación de fractura de odontoides, incluyen criterios quirúrgicos y describen las diferentes técnicas quirúrgicas, que

son el pilar de esta revisión. La revisión bibliográfica incluyó artículos científicos en el idioma inglés y español; los cuales fueron publicados en un lapso máximo de 5 años, entre el 2014 y el 2019.

EPIDEMIOLOGÍA

Las fracturas del axis, son consideradas las lesiones más comunes de la columna cervical, representan más del 20% de las fracturas de toda la columna cervical, de las cuales entre el 5-18% del total son las FO (4). Las fracturas múltiples del axis son infrecuentes, rondan el 1% del total de las fracturas de columna cervical (5).

En el 80% de los casos de FO ocurren asociadas a trauma de alta energía como: intento de suicidio, accidente en motocicleta o vehicular, precipitación de grandes alturas. Solo un 20% de las FO están asociadas a mecanismos de baja energía como caídas (6).

CLASIFICACIÓN DE LA FRACTURA DE ODONTOIDES

En 1974, Anderson y D`Alonso publicaron la clasificación más utilizada en FO, dividieron las fracturas en tres categorías:

- Tipo I: fractura con trazo oblicuo en la porción más superior del odontoides.
- Tipo II: fractura en la base del diente, en la unión con el cuerpo del axis.
- Tipo III: fractura extendida en el cuerpo del axis, con posibilidad de compromiso de la articulación atlantoaxial.

La clasificación de Anderson y D`Alonso específicamente las tipo II, no contempla aspectos esenciales como: desplazamiento de la fractura, la dirección

de la línea de fractura o el grado de fragmentación. Todo estos factores son determinantes en el proceso de consolidación de la fractura tipo II. Ante ello, Grauer modificó la clasificación tipo II, en tres subtipos A, B, y C, esta se basa en la dirección de la línea de fractura. (3,7)

- Subtipo A: tiene línea de fractura transversa no desplazada.
- Subtipo B: línea de fractura desplazada, transversa o línea de fractura anterosuperior a posteriorinferior.
- Subtipo C: línea de fractura de antero inferior a posterosuperior o conminuta.

La fractura tipo II es la más común de todas, se presenta en un 65% a 74% de los casos (4). Esta fractura tiene propiedades biomecánicas similares a las lesiones del ligamento transverso; como pérdida de la traslación con restricción de C1 sobre C2 (Atlas y Axis). Lo cual potencia la aparición de lesiones de la médula espinal y futuras deformidades cráneo-cervicales severas si no corrige el defecto (2).

La **FIGURA 1**, muestra la representación anatómica de los elementos involucrados en la FO; a su vez, se precisan los detalles que se corresponden con las clasificaciones de Anderson y D`Alonzo y Grauer.

MANEJO DE LA FRACTURA DE ODONTOIDES

En vista de la naturaleza potencialmente fatal, el tratamiento de la lesión debe estar enfocado en restablecer la estabilidad del complejo atlanto axial con la alineación del proceso odontoides (8).

Las FO tipo I y III son generalmente de manejo conservador, las tipo II son en su mayoría de manejo quirúrgico según los criterios en cada caso (3).

La consolidación de la FO tipo II, esta directamente relacionada con el tratamiento aplicado. El manejo conservado no quirúrgico con collar cervical o Halo Vest tiene altas tasas de no unión de la fractura, alrededor del 40%. Por esta razón los pacientes con alto riesgo de no unión, está indicado el tratamiento quirúrgico. El Halo Vest en adultos mayores esta asociado a neumonía e infarto del miocardio, por tanto debe indicarse solo como último

recurso. Si el paciente por sus comorbilidades o por indicación, debe ser manejado de forma conservadora, se debe utilizar el collar rígido como opción (2). La **FIGURA 2**, muestra los diferentes estudios de imágenes para FO, permiten clasificarla y definir su manejo.

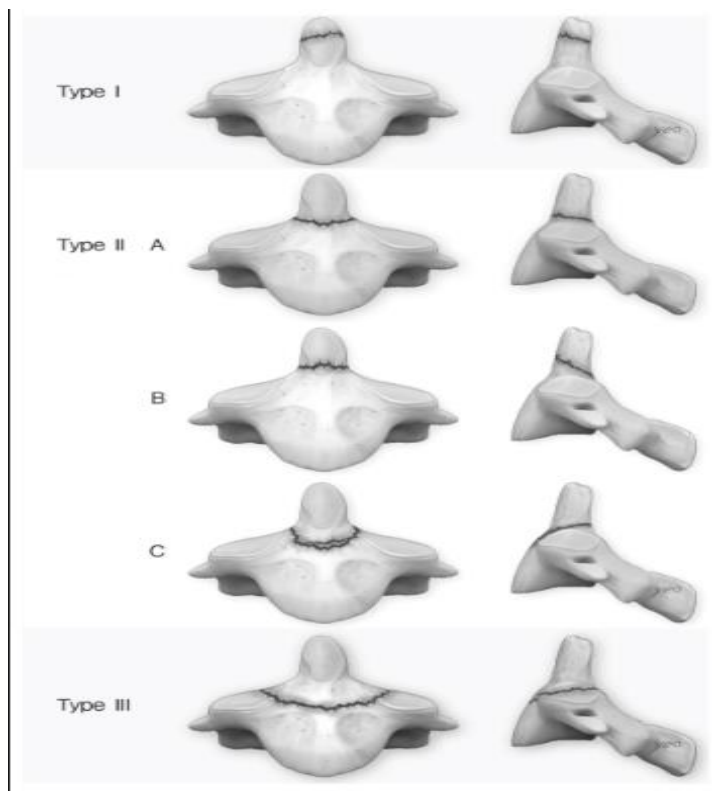
FIGURA 2A: se observa la radiología Watter con boca abierta FO tipo II.

FIGURA 2B: es la incidencia lateral.

FIGURA 2C: muestra Tomografía Axial Computarizada (TAC) en corte coronal de FO tipo II.

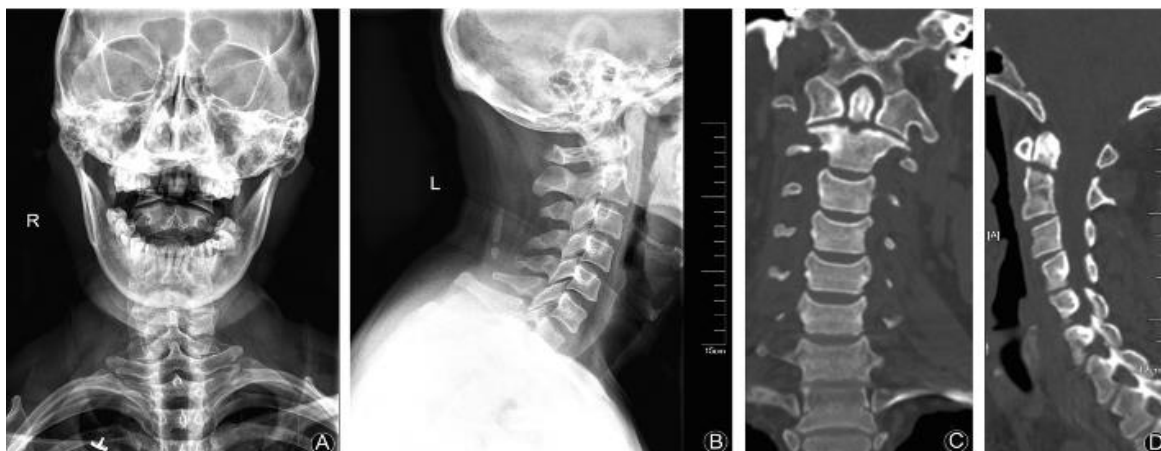FIGURA 2D: es TAC en corte sagital con FO tipo II.

FIGURA 1. Clasificación fractura de odontoides



Fuente: Cho EJ, Kim SH, Kim WH, Jin SW, Lee SH, Kim BJ, Ha SG, Kim SD, Lim DJ. Clinical Results of Odontoid Fractures according to a Modified, Treatment-Oriented Classification. Korean J Spine. 2017 Jun;14(2):44-49. doi: 10.14245/kjs.2017.14.2.44. Epub 2017 Jun 30. PMID: 28704908; PMCID: PMC5518434. Artículo de libre uso, incluida la imagen. (<http://creativecommons.org/licenses/by-nc/4.0/>)

FIGURA 2. Estudios de imágenes de fractura de odontoides



Fuente: Yang S, Lui YJ, Jiang WM. Experience in surgery treatment of type II odontoid fractures: A report of two cases and review of the literature. Chinese Journal of Traumatology [In press]. 2019; [aprox. 6 p.]. <https://doi.org/10.1016/j.cjtee.2019.10.003>. Open Access article license (<http://creativecommons.org/licenses/by-nc-nd/4.0/>)

INDICACIONES DE CIRUGÍA

El tratamiento quirúrgico está indicado en paciente con fracturas inestables de FO; la cirugía es necesaria para alinear y estabilizar la columna cervical superior y proteger las estructuras neuronales (9). La **TABLA 1**, describe las indicaciones más relevantes de valorar para en FO, en el tipo II.

TABLA 1. Indicaciones cirugía fractura de odontoides tipo II
<ul style="list-style-type: none"> • Pacientes >50 años, se debe considerar el riesgo de complicaciones severas quirúrgicas en pacientes >80 años.
<ul style="list-style-type: none"> • Paciente con fractura tipo IIA (fractura conminuta de la base del odontoides).
<ul style="list-style-type: none"> • Fractura con gap >2mm
<ul style="list-style-type: none"> • Desplazamiento del odontoides >5mm
<ul style="list-style-type: none"> • Imposibilidad de mantener la reducción y alineación aceptable de la fractura con un dispositivo Inmovilizador externo
<p>Fuente: realizado y traducido por Lorna San Lee Ruiz basado en: Joaquim AF, Patel AA. Surgical treatment of Type II odontoid fractures: anterior odontoid screw fixation or posterior cervical instrumented fusion? Neurosurg Focus 2015.</p>

Los aspectos más relevantes a valorar son la edad del paciente, el grado de conminación de la fractura, la longitud de desplazamiento del diente del odontoides, inestabilidad articulación atlantoaxial y déficit neurológico (10).

La **TABLA 2**, resalta las consideraciones del tratamiento de FO en pacientes AM edad superior 80 años, dado que este grupo etario está asociado a altas tasas de no unión por osteopenia y osteoporosis.

PREPARACIÓN EN QUIRÓFANO

Todos los pacientes deben llegar al quirófano con cuello de protección cervical. La columna cervical inmovilizada, para evitar el desplazamiento de la fractura y posible lesión medular. Durante la anestesia general se debe evitar la hiperextensión forzada durante la intubación para evitar dislocación de la fractura. La recomendación es utilizar tracción del cuello y Laringoscopia con fibroscopio para la intubación.

Todas las cirugías deben ser monitorizadas meticulosamente por imágenes de radiología, durante los procedimientos quirúrgicos (9).

TABLA 2. Consideraciones específicas para tratamiento fracturas de odontoides tipo II en pacientes mayores de 80 años

- Extrema edad >80 años mayor morbilidad y mortalidad sin importar el tratamiento realizado.
- Halo vest está asociado con mayores complicaciones adulto mayor (bronconeumonía, isquemia miocardio).
- Manejo conservador con collar rígido podría ser una opción aceptable en este grupo etario, según la clasificación de la fractura.

Fuente: realizado y traducido por Lorna San Lee Ruiz basado en: Joaquim AF, Patel AA. Surgical treatment of Type II odontoid fractures: anterior odontoid screw fixation or posterior cervical instrumented fusion? Neurosurg Focus

TÉCNICAS QUIRÚRGICAS

Las décadas pasadas han sido fundamentales en la evolución del manejo quirúrgico de FO. Las modernas técnicas de instrumentación permiten la implantación firme del material de osteosíntesis tanto en el atlas, como en el axis (11). A continuación se describen algunas de las técnicas más utilizadas.

- **Abordaje anterior con tornillo único de fijación:** esta técnica fue descrita inicialmente en 1982 por Bohler, permitiendo una reducción lo más anatómico posible. Esta técnica permite una osteosíntesis directa de la FO y posee la ventaja de preservar la movilidad atlantoaxial (8). Según la literatura, el rango de consolidación de la FO y la fusión ósea está entre 85%

y 100% (12). En FO tipo II aguda, esta técnica es la mejor opción por su simplicidad y la preservación del movimiento normal de la rotación atlanto-axial (7). La fijación con tornillo canulado anterior se ha establecido como la técnica quirúrgica más utilizada en FO inestables en pacientes adultos mayores (13). La selección de los pacientes para esta técnica es fundamental en el éxito de la cirugía, no debe estar desplazado el odontoides y debe estar íntegro el ligamento transversal (14).

En general las contraindicaciones de esta técnica son: cuello corto, cifosis cervical significativa, cifosis torácica concomitante, pecho deformado de barril, ruptura del ligamento transversal y osteopenia severa.

Antes de iniciar la cirugía, el paciente se debe colocar en posición supina y con tracción del cuello. Se debe utilizar para este procedimiento quirúrgico dos arcos de fluoroscopia; uno de los arcos mostrará las imágenes en anteroposteriores y el otro arco proyectará las imágenes en incidencia lateral. Ambos arcos deberán utilizarse constantemente durante la cirugía, para mostrar en tiempo real las imágenes precisas de la fractura y las estructuras adyacentes. Se debe posicionar al paciente decúbito supino con boca abierta, (para mantener la boca abierta se puede utilizar gasas o venda) y se coloca el cuello en hiperextensión. El objetivo de esta posición es visualizar perfectamente el diente del odontoides en la radiografía anteroposterior. Es esta imagen el éxito del procedimiento, dado que es la guía visual para reducir

de la fractura. Posteriormente al posicionamiento del paciente se realiza incisión quirúrgica en piel a nivel de C5-C6. Se realiza el abordaje de Smith- Robertson para exponer el espacio prevertebral cervical; la fascia prevertebral y los músculos largos del cuello se elevan bilateralmente para exponer cuerpo vertebral de C2 antero- inferior.

El punto de entrada es en medio del eje antero-inferior de C2. Se coloca una guía de 2 mm de diámetro a través del odontoides guiado por fluoroscopia. Posteriormente se realiza la perforación de la primera cortical de la vertebra C2 para poder pasar el tornillo canulado por la guía. La cabeza del tornillo canulado queda insertada en el cuerpo de C2 y la fractura reducida por el tornillo (9).

La **FIGURA 3**, muestra la secuencia en la cual por medio de fluoroscopia se realiza la fijación del tornillo canulado en FO con abordaje anterior.

FIGURA 3A: fluoroscopia transoperatoria anteroposterior colocando guía del tornillo en el eje antero-inferior del cuerpo de C2.

FIGURAS 3B y 3C: por fluroscopia lateral, se observa la guía avanzando para lograr la reducción de la fractura.

FIGURA 3D, guía del tornillo colocada para fijar la FO.

La **FIGURA 4** muestra estudios de imágenes con fractura de odontoides y su manejo quirúrgico con tornillo único canulado por vía anterior.

FIGURA 4A: es una radiografía lateral de columna cervical con FO tipo II.

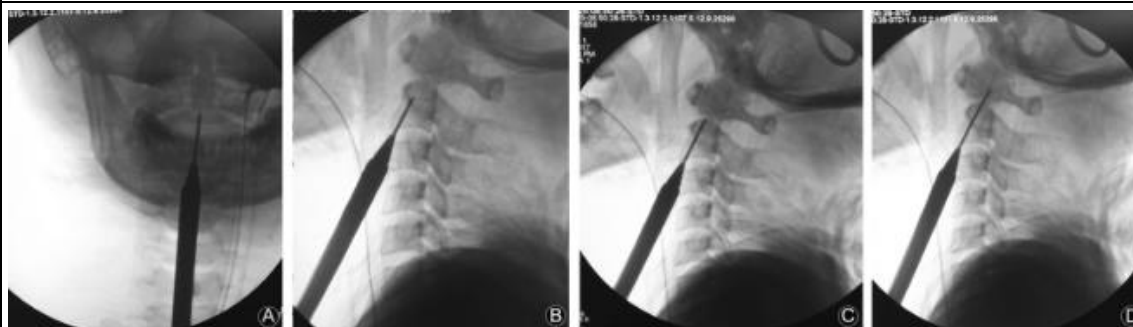FIGURA 4B: muestra TAC en corte sagital con FO tipo II.

FIGURA 4C: corresponde con una incidencia lateral de columna cervical con tornillo canulado único fijando FO.

FIGURA 4D: muestra TAC en corte sagital con fijada de FO con tornillo único canulado luego de una adecuada reducción (14).

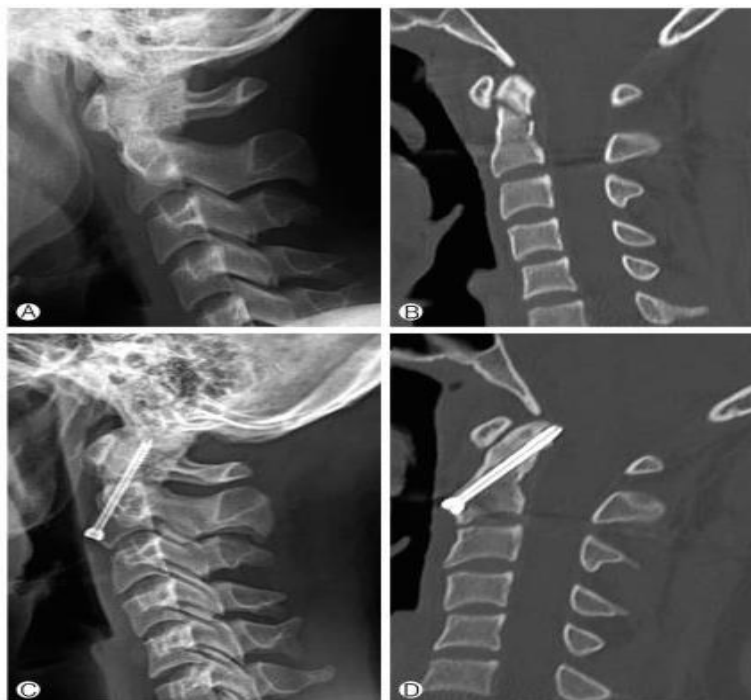Entre las complicaciones de esta técnica, figuran la no unión, dificultad en la técnica quirúrgica, fallo fijación de la fractura con tornillo fuera de sitio, necesidad de reintervención con cambio de abordaje quirúrgico, lesión neurológica, disfagia postoperatoria, disfonía postoperatoria y bronconeumonía (15).

FIGURA 3. Secuencia de colocación de tornillo anterior con imágenes con fluoroscopia



Fuente: Yang S, Lui YJ, Jiang WM. Experience in surgery treatment of type II odontoid fractures: A report of two cases and review of the literature. Chinese Journal of Traumatology [In press]. 2019; [aprox. 6 p.]. <https://doi.org/10.1016/j.cjtee.2019.10.003>. Open Access article license (<http://creativecommons.org/licenses/by-nc-nd/4.0/>)

FIGURA 4. Fractura de odontoides fijada con tornillo único anterior



Fuente: Cho EJ, Kim SH, Kim WH, Jin SW, Lee SH, Kim BJ, Ha SG, Kim SD, Lim DJ. Clinical Results of Odontoid Fractures according to a Modified, Treatment-Oriented Classification. Korean J Spine. 2017 Jun;14(2):44-49. doi: 10.14245/kjs.2017.14.2.44. Epub 2017 Jun 30. PMID: 28704908; PMCID: PMC5518434. Artículo de libre uso, incluida la imagen. (<http://creativecommons.org/licenses/by-nc/4.0/>)

- **Abordaje posterior e instrumentación cervical C1-C2:** en los últimos años, numerosos reportes han demostrado efectividad clínica y biomecánica. Esta técnica tiene un porcentaje de fusión ósea entre 77% y 100% en paciente no geriátricos. En AM la tasa más baja de fusión ósea fue del 33% (11). Es una técnica quirúrgica muy popular, tiene indicaciones específicas posee alta tasa de fusión de la fractura en comparación con el abordaje anterior (15). Existe varias técnicas de instrumentación posterior para C1-C2 con fusión o sin fusión, con tornillos y barras o con tornillos y alambre (15). En esta revisión se describirá la técnica de instrumentación posterior de C1-C2

sin fusión con tornillos y barras; ya que es la más utilizada en la mayoría de los artículos de revisión.

El paciente recibe anestesia general, intubación con control estricto de la manipulación del cuello para evitar luxación accidental de la fractura. Se coloca el paciente en posición prono con protección en puntos de apoyo del cuerpo. Posterior al posicionamiento del paciente, se debe tener control con fluoroscopio de la fractura. En muchos casos la fractura se puede alinear con una maniobra gentil de tracción e hiperextensión del cuello siempre bajo control del fluoroscopio. La piel del paciente se marca en la localidad de C1 y la apófisis espinosa de C2, se realiza una incisión en la línea media longitudinal de 4 a 5 centímetros. Se disecciona a través del ligamento nuchal

tratando de minimizar el sangrado, se expone superficie posterior del anillo de C1, y las masas laterales de C2, el plexo venoso posterior de C1-C2 debe mantenerse intacto. Se palpa el punto de entrada del pedículo y se coloca guiado por fluoroscopia el tornillo en el pedículo de C2 bilateral. El punto de entrada del tornillo de C1 es en las masas laterales y están en el anillo posterior. Este punto de entrada este localizado muy cerca de la arteria vertebral y tiene alto riesgo de lesión. Al definir el punto de entrada del tornillo de C1 guiado con fluoroscopia se coloca el tornillo en dirección al tubérculo anterior de C1, bilateral (9). La inserción del tornillo en C1 solo permite un pequeño margen de error, por el alto riesgo de lesión de la arteria vertebral o de la médula espinal. Existen casos que no permiten la colocación del tornillo C1, tales como de fractura del pedículo,

lesión del arco posterior, o masas laterales (15).

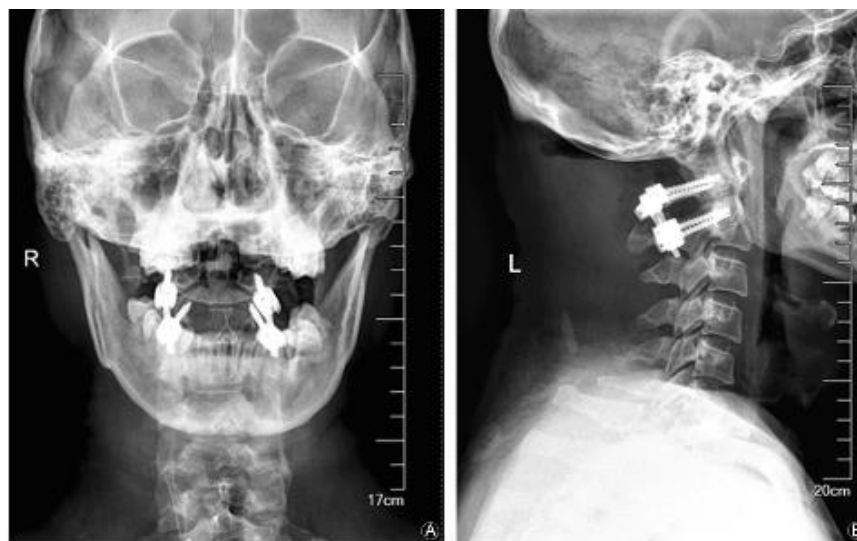
En la **FIGURA 5** se muestran estudios de imágenes de FO con resolución quirúrgica, y uso de material de osteosíntesis tornillos y barras por vía posterior.

FIGURA 5A: es una radiografía en incidencia Watter, boca abierta, donde se observa una FO, fijada con material de osteosíntesis, a nivel de C1-C2, con tornillos bilaterales y barras.

FIGURA 5B: muestra una vista lateral con instrumentación a nivel de C1-C2.

A pesar de los excelentes resultados de unión, existen desventajas para el paciente como limitación de la movilidad en la rotación atlantoaxial compleja, restricción de la flexión y extensión de la columna cervical (14,15). A los 3-6 meses de posoperatorio se valora el índice de discapacidad de cuello, el dolor y la rigidez postoperatoria del paciente (9).

FIGURA 5. Fijación de FO mediante abordaje posterior



Fuente: Yang S, Lui YJ, Jiang WM. Experiencia en el tratamiento quirúrgico de fracturas de tipo II de odontoides: un informe de dos casos y una revisión de la literatura. Chinese Journal of Traumatology [In press]. 2019; [aprox. 6 p.]. <https://doi.org/10.1016/j.cjtee.2019.10.003> Open Access article license (<http://creativecommons.org/licenses/by-nc-nd/4.0/>)

- Comparación de ambos abordajes quirúrgicos:** ambas técnicas quirúrgicas son útiles y tiene indicaciones específicas según las características de la fractura y el grupo etario. La **TABLA 3** muestra una comparación de ambas técnicas quirúrgicas, sus características, según los efectos en el paciente. Entre las características más destacadas está la rigidez del movimiento que produce discapacidad en el paciente en el caso del abordaje posterior. A su vez, se constata un aumento del riesgo de complicaciones, requiriéndose mayores dosis de analgésicos para el manejo del dolor postoperatorio. En el caso del abordaje anterior puede presentarse disfagia postoperatoria (2).

CONCLUSIONES

La FO es la más frecuente de las fracturas de columna cervical, la clasificación más utilizada es la de Anderson y D'Alonzo con las modificaciones de Grauer. Su utilidad clínica es significativa para definir el manejo de la fractura según el tipo o subtipo. La clasificación simplifica la valoración y la toma de decisiones para el médico tratante, de esta forma se puede agilizar el manejo del paciente y la estabilización óptima de la fractura. Se debe recordar que siempre el clínico debe sospechar la FO en accidentes de alta energía en pacientes jóvenes y en traumas de baja energía en adultos mayores, dado que puede desencadenar en el paciente lesiones neurológicas e inestabilidad.

TABLA 3. Comparación entre abordaje anterior vs abordaje posterior

Características	Abordaje anterior	Abordaje posterior
Movimiento preservado articulación atlantoaxial	SI	NO
Lesión tejido blando	+	++/+++
Requiere Injerto Óseo	NO	SI
Riesgo de daño arteria vertebral	+	++
Tiempo Operatorio	+	++/+++
Limitado por la morfología de la fractura	SI	NO
Limitado por los hábitos del cuerpo	SI	NO
Limitado por el estatus del ligamento transversos	SI	NO
Requiere Morfina Postoperatorio	+	++/+++
Lesiones tempranas < 6meses	SI	NO
Lesiones tardías > 18meses	NO	SI
Riesgo de disfagia post quirúrgico (adulto mayor)	++/+++	+

Fuente: realizado y traducido por Lorna San Lee Ruiz basado en: Joaquim AF, Patel AA. Surgical treatment of Type II odontoid fractures: anterior odontoid screw fixation or posterior cervical instrumented fusion? Neurosurg Focus [Internet]. 2015 [citado: fecha de acceso]; 38(4):E11. <https://doi.org/10.3171/2015.1.FOCUS14781>

El tipo de abordaje quirúrgico se define según las características de la fractura. Las técnicas quirúrgicas han evolucionado con el tiempo guiado por fluoroscopia facilitan el éxito de la cirugía. Ambos abordajes son complejos su objetivo es lograr la estabilización de la fractura y de la articulación atlanto-axial.

La comparación entre las técnicas quirúrgicas muestra superioridad en las

tasas de fusión del abordaje posterior en comparación con el anterior. También existe la limitación en las indicaciones del abordaje anterior en comparación con el posterior. Pero el abordaje anterior tiene un menor tiempo quirúrgico, la recuperación del paciente es más rápida y preserva el movimiento de la articulación atlanto-axial en comparación con el posterior.

REFERENCIAS

1. Wang L, Liu C, Zhao Q, Tian J. Outcomes of surgery for unstable odontoid fractures combined with instability of adjacent segments. *J Orthop Surg Res* [Internet]. 2014 [citado: fecha de acceso]; 9:64. <https://doi.org/10.1186/s13018-014-0064-9>
2. Joaquim AF, Patel AA. Surgical treatment of Type II odontoid fractures: anterior odontoid screw fixation or posterior cervical instrumented fusion? *Neurosurg Focus* [Internet]. 2015 [citado: fecha de acceso]; 38(4):E11. <https://doi.org/10.3171/2015.1.FOCUS14781>
3. Yang S, Lui YJ, Jiang WM. Experience in surgery treatment of type II odontoid fractures: A report of two cases and review of the literature. *Chinese Journal of Traumatology* [In press]. 2019; [aprox. 6 p.]. <https://doi.org/10.1016/j.cjtee.2019.10.003>
4. Bin Ni, Qunfeng Guo. "Posterior Reduction and Temporary Fixation for Odontoid Fracture". *Spine Surgery* 2015, volumen 40, Número 3, pp E168-E174. <http://dx.doi.org/10.1097/BRS.0000000000000709>
5. Jun Shinbo, Hiroki Sameda. "Simultaneous anterior and posterior screw fixation confined to the axis for stabilization of a 3-part fracture of the axis (odontoid, dens, and hangman fracture)" *J Neurosurg Spine* 20:265-269,2014. <http://thejns.org/doi/abs/10.3171/2013.12.SPINE12448>
6. Koné N, Haidara A, Giamundo M, Rusconi A. Management of Type II Fracture OBAV: About A series of 5 cases and Literature Review. *Int J Surg Surgical Porced* [Internet]. 2018 [citado: fecha de acceso]; 3:130. <http://doi.org/10.15344/2456-4443/2018/130>
7. Goel A, Jain S, Shah A, Patil A, Vutha R, Ranjan S, et al. Atlantoaxial Fixation for Odontoid Fracture: Analysis of 124 Surgically Treated Cases. *World Neurosurgery* [Internet]. 2018 [citado: fecha de acceso]; 110: 558-567. <https://doi.org/10.1016/j.wneu.2017.08.192>
8. Shen Y, Miao J, Li C, Fang L, Cao S, Zhang M, et al. A meta-analysis of the fusion rate from surgical treatment for odontoid fractures: anterior odontoid screw versus posterior C1-C2 arthrodesis" *Eur Spine J* [Internet]. 2015 [citado: fecha de acceso]; 24(8):1649-1657. <https://doi.org/10.1007/s00586-015-3893-2>
9. Yuan S, Wei B, Tian Y, Yan J, Xu W, Wang L, et al. The comparison of clinical outcome of fresh type II odontoid fracture treatment between anterior cannulated screws fixation and posterior instrumentation of C1-2 without fusion: a retrospective cohort study. *Journal of Orthopaedic Surgery and Research* [Internet]. 2018 [citado: fecha de acceso]; 13:3. <https://doi.org/10.1186/s13018-017-0702-0>

10. Guo Q, Deng Y, Wang J, Wang L, Lu X, Guo X, et al. Comparison of Clinical Outcomes os Posterior C1-C2 Temporary Fixation Without and C1-C2 Fusion for Fresh Odontoid Fractures. *Neurosurgery* [Internet]. 2016 [citado: fecha de acceso]; 78(1): 77–83. <https://doi.org/10.1227/NEU.0000000000001006>
11. Maciejczak A, Wolan-Nieroda A, Jabłońska-Sudoł K. Comparison of fusión rates between rod-based laminar claw hook and posterior cervical screw construct in Type II odontoid fractures. *Injury* [Internet]. 2015 [citado: fecha de acceso]; 46(7):1304-1310. <http://dx.doi.org/10.1016/j.injury.2015.01.042>
12. Waschke A, Berger-Roscher N, Kielstein H, Ewald C, Kalff R, Hans-Joachim W. Cement Augmented Anterior Odontoid Screw Fixation is Biomechanically Advantageous in Osteoporotic Patients With Anderson Type II Fractures. *J Spinal Disord Tech* [Internet]. 2015 [citado fecha de acceso]; 28(3): E126-E132. <https://doi.org/10.1097/BSD.0000000000000177>
13. Lin B, Lu C, Yu H, Zhang W, Yang W. Comparison of microendoscopis discectomy system and anterior open approach in treatment of unstable odontoid fracture with cannulated screw internal fixation. *Acta Orthop. Belg* [Internet]. 2014 [citado: fecha de acceso]; 80(4):529-36. PMID: 26280726
14. Cho EJ, Kim SH, Kim WH, Jin SW, Lee SH, Kim BJ, Ha SG, Kim SD, Lim DJ. Clinical Results of Odontoid Fractures according to a Modified, Treatment-Oriented Classification. *Korean J Spine*. 2017 Jun;14(2):44-49. doi: 10.14245/kjs.2017.14.2.44. Epub 2017 Jun 30. PMID: 28704908; PMCID: PMC5518434. <https://doi.org/10.14245/kjs.2017.14.2.44>
15. Zhu C, Wang L, Liu H, Song Y, Liu L, Li T, et al. Treatment of Type II Odontoid Fracture With a Novel Technique: Titanium Cable-Dragged Reduction and Cantilever-Beam Internal Fixation. *Medicine* [Internet]. 2017 [citado: fecha de <https://doi.org/10.1097/MD.00000000000008521>