

# CUERPO EDITORIAL

## DIRECTOR

- Dr. Esteban Sanchez Gaitan, Hospital San Vicente de Paúl, Heredia, Costa Rica.

## CONSEJO EDITORIAL

- Dr. Cesar Vallejos Pasache, Hospital III Iquitos, Loreto, Perú.
- Dra. Anais López, Hospital Nacional Edgardo Rebagliati Martins, Lima, Perú.
- Dra. Ingrid Ballesteros Ordoñez, Pontificia Universidad Javeriana, Bogotá, Colombia.
- Dra. Mariela Burga, Hospital Nacional Edgardo Rebagliati Martins, Lima, Perú.
- Dra. Patricia Santos Carlin, Ministerio de Salud (MINSA), Lima, Perú.
- Dr. Raydel Pérez Castillo, Centro Provincial de Medicina Deportiva Las Tunas, Cuba.

## COMITÉ CIENTÍFICO

- Dr. Zulema Berrios Fuentes, Ministerio de Salud (MINSA), Lima, Perú.
- Dr. Gerardo Francisco Javier Rivera Silva, Universidad de Monterrey, Nuevo León, México.
- Dr. Gilberto Malpartida Toribio, Hospital de la Solidaridad, Lima, Perú.
- Dra. Marcela Fernández Brenes, Caja costarricense del Seguro Social, Limón, Costa Rica
- Dr. Hans Reyes Garay, Eastern Maine Medical Center, Maine, United States.
- Dr. Steven Acevedo Naranjo, Saint- Luc Hospital, Quebec, Canadá.
- Dr. Luis Osvaldo Farington Reyes, Hospital regional universitario Jose Maria Cabral y Baez, Republica Dominicana.
- Dra. Caridad Maria Tamayo Reus, Hospital Pediátrico Sur Antonio María Béguez César de Santiago de Cuba, Cuba.
- Dr. Luis Malpartida Toribio, Hospital Nacional Daniel Alcides Carrión, Callao, Perú.
- Dra. Allison Viviana Segura Cotrino, Médico Jurídico en Prestadora de Salud, Colombia.
- Mg. Luis Eduardo Traviezo Valles, Universidad Centroccidental "Lisandro Alvarado" (UCLA), Barquisimeto, Venezuela.
- Dr. Pablo Paúl Ulloa Ochoa, Instituto Oncológico Nacional "Dr. Juan Tanca Marengo", Guayaquil, Ecuador.

## EQUÍPO TÉCNICO

- Msc. Meylin Yamile Fernández Reyes, Universidad de Valencia, España.
- Lic. Margarita Ampudia Matos, Hospital de Emergencias Grau, Lima, Perú.
- Ing. Jorge Malpartida Toribio, Telefónica del Perú, Lima, Perú.
- Srta. Maricielo Ampudia Gutiérrez, George Mason University, Virginia, Estados Unidos.

## EDITORIAL ESCULAPIO

50 metros norte de UCIMED,  
Sabana Sur, San José-Costa Rica  
Teléfono: 8668002  
E-mail: [revistamedicasinergia@gmail.com](mailto:revistamedicasinergia@gmail.com)



## ENTIDAD EDITORA

### SOMEA

#### SOCIEDAD DE MEDICOS DE AMERICA

Frente de la parada de buses Guácimo, Limón, Costa Rica  
Teléfono: 8668002  
[Sociedadmedicosdeamerica@hotmail.com](mailto:Sociedadmedicosdeamerica@hotmail.com)  
<https://somea.businesscatalyst.com/informacion.html>



# Presentación, diagnóstico y tratamiento del tromboembolismo venoso

Venous thromboembolism. clinical presentation, diagnosis and treatment



<sup>1</sup>**Dra. Valeria Garro Urbina**

Investigadora independiente, Cartago, Costa Rica

<https://orcid.org/0000-0002-71745435>

<sup>2</sup>**Dra. Valeria Robles Arce**

Investigadora independiente, Heredia, Costa Rica

<https://orcid.org/0000-0003-4379-5678>

<sup>3</sup>**Dra. Sofía Rojas Vázquez**

Investigadora independiente, San José, Costa Rica

<https://orcid.org/0000-0003-2291-1131>

RECIBIDO

10/11/2019

CORREGIDO

25/11/2019

ACEPTADO

27/12/2019

## RESUMEN

El tromboembolismo venoso hace referencia a un grupo de enfermedades tromboembólicas las cuales abarcan la trombosis venosa profunda, el tromboembolismo pulmonar y la tromboflebitis superficial. La relevancia de esta patología se debe a que es la tercera enfermedad cardiovascular más importante por su alta tasa de morbilidad y mortalidad. Se puede sospechar su diagnóstico por la presentación clínica del paciente, sin embargo, el diagnóstico final se establece mediante valoración de riesgo pretest, laboratorios y estudios de imágenes. El uso de anticoagulantes ya sean parenterales o anticoagulantes orales directos, es la base del tratamiento para esta patología. Un tratamiento certero y a tiempo disminuye la probabilidad de complicaciones lo que implica mejorar la calidad de vida en estos pacientes.

**PALABRAS CLAVE:** tromboembolismo venoso; trombosis venosa profunda; tromboembolismo pulmonar; ultrasonografía; trombosis; anticoagulantes.

## ABSTRACT

Venous thromboembolism makes reference to a group of thromboembolic pathologies which include deep vein thrombosis, pulmonary thromboembolism and superficial thrombophlebitis. The relevance of this pathology relies on the fact that it is third most important cardiovascular disease because of its high morbidity and mortality. The diagnosis might be

<sup>1</sup> Médico general, graduada de la Universidad de Ciencias Médicas (UCIMED). cod. [MED15307](#) . [vale.garro@hotmail.com](mailto:vale.garro@hotmail.com)

<sup>2</sup> Médico general, graduada de la Universidad de Ciencias Médicas (UCIMED). cod. [MED15315](#) . [valeroblesarce@gmail.com](mailto:valeroblesarce@gmail.com)

<sup>3</sup> Médico general, graduada de la Universidad de Ciencias Médicas (UCIMED). cod. [MED15354](#) . [soranda1@gmail.com](mailto:soranda1@gmail.com)



suspected because of the clinical presentation of the patient, nevertheless, it is established by assessing pretest probability, laboratory tests and image studies. Anticoagulants, either parenteral or oral direct anticoagulants, are the main treatment for this pathology. Accurate treatment decreases the probability of complications which means improving the patient's quality of life.

**KEYWORDS:** venous thromboembolism; deep vein thromboembolism; pulmonary thromboembolism; ultrasonography; thrombosis; anticoagulant.

## INTRODUCCIÓN

El tromboembolismo venoso (TEV) es una patología que abarca diferentes enfermedades tromboembólicas: trombosis venosa profunda (TVP), tromboembolismo pulmonar (TEP) y la tromboflebitis superficial. La trombosis venosa profunda (TVP) se refiere específicamente a la formación de un coágulo en una vena profunda. El TEP se da cuando ese coágulo se desprende y emboliza hacia vasos sanguíneos pulmonares. Es de gran importancia saber identificar la sintomatología con la cual se presentan los pacientes, ya que son enfermedades con morbilidad y mortalidad significativa. Es la tercera causa más frecuente de enfermedad cardiovascular después de infarto de miocardio y eventos cerebrovasculares. (1). Aunque la TVP suceda principalmente en venas profundas de miembros inferiores, también se puede observar en venas de miembros superiores, venas viscerales e incluso en la vena cava (2). El objetivo de este artículo es ayudar a resumir la presentación clínica de los pacientes con esta patología, su adecuado diagnóstico y el tratamiento correcto. De esta manera se puede mejorar la calidad de vida de los pacientes y disminuir las complicaciones.

## MÉTODO

Para elaborar este artículo, se realizó una búsqueda en las bases de datos PubMed y Cochrane y únicamente se tomaron en cuenta artículos entre los años 2014 y 2019. Se tomaron en cuenta artículos en idioma español o inglés. Las palabras claves utilizadas para realizar la búsqueda fueron “trombosis venosa profunda”, “tromboembolismo pulmonar”, así como “tratamiento” y “diagnóstico”. Se eligieron los artículos con mayor relevancia para lograr exponer los temas a tratar en este artículo.

## EPIDEMIOLOGÍA

No se cuenta con estudios los cuales valoren la incidencia real en Costa Rica. Estudios poblacionales en países occidentales han reportado tasas de incidencia de TEV entre 80-180 por 100,000 personas año (2). En estudios realizados se ha encontrado que la incidencia es similar tanto en hombres como en mujeres, sin embargo, las mujeres se presentan 1.6 veces más frecuente para valoración por sospecha de TVP (1. La TVP aumenta su incidencia con la edad. Para personas entre 30-49 años la incidencia es de 2-3 por 10,000 personas, mientras que entre los 70-79 años es de 20 por cada 10,000

personas (3). En el caso de pacientes hospitalizados, el TEV afecta hasta un 25%, de los cuales hasta un 30% experimenta complicaciones (4). Esta incidencia se encuentra en continuo aumento a causa del envejecimiento de la población, a una mayor prevalencia de comorbilidades asociadas al TEV (como la obesidad, falla cardíaca y cáncer) y también a la mejoría en la sensibilidad de los exámenes de imágenes para detectar el TEV así como el acceso a estos (5).

En estudios realizados en Estados Unidos la tasa de mortalidad después del diagnóstico de TEV a los 30 días y al año, se ha encontrado que es del 10.6% y 23% respectivamente. La tasa de mortalidad para pacientes con un primer cuadro de TVP o TEP fueron de 3.0% y 31% respectivamente. Después de un primer episodio el TEV tiende a recurrir, con una tasa de incidencia acumulativa de recurrencia esperada a los 10 años de aproximadamente un 25%. El pico de recurrencias se da durante los primeros 6 meses (11% pacientes-años) y luego disminuye lentamente hasta estabilizarse después de 3 años, permaneciendo en aproximadamente 2% por paciente-año hasta los 10 años posteriores del evento inicial (1). Las complicaciones más frecuentes del TEV son el síndrome post trombótico y las úlceras venosas con una incidencia general en E.E.U.U de 76.1 y 18.0 por 100,000 personas-año respectivamente (6).

Otra secuela es la hipertensión pulmonar tromboembólica crónica que ocurre en el 0.1%-3.8% de los pacientes posterior a un TEP (7). Se estima que el síndrome post trombótico ocurre en 20% a un 50% de pacientes con TVP y se asocia con una reducción importante en la calidad de vida y productividad, lo cual es una

carga importante para el paciente y para el sistema de salud (7,8).

## ETIOLOGÍA

Existen factores de riesgo bien establecidos los cuales se desarrollarán en este apartado, sin embargo, de un tercio a la mitad de los episodios de TEV no presentan un factor provocador identificable y por esto se clasifican como no provocados. El resto de los episodios son causados (provocados) por factores transitorios o persistentes, que por un efecto multiplicador causan aumento del riesgo de TEV al inducir la hipercoagulabilidad, estasis sanguínea y lesión o disfunción endotelial (Tríada de Virchow) (5). Entre los factores de riesgo se encuentran las cirugías recientes, trauma importante, insuficiencia cardíaca congestiva o falla respiratoria, malignidad, enfermedad renal crónica, síndrome nefrótico, enfermedad intestinal inflamatoria, embarazo, reemplazo hormonal, anticonceptivos orales que contengan estrógeno, TEV previo, trombofilia hereditaria, mayor edad, inmovilidad y vuelos prolongados (6). El embarazo, por ejemplo, causa compresión mecánica de la vena cava inferior, existe inmovilidad relativa y también presenta estímulo hormonal. La presencia de malignidad puede duplicar el riesgo de desarrollar TEV, sin embargo, va a depender del tipo de cáncer, uso de quimioterapia, cirugías y de la inmovilidad (2).

## FISIOPATOLOGÍA

La patología de esta enfermedad está dada por la mencionada anteriormente

tríada de Virchow:

- Daño endotelial
- Hipercoagulabilidad
- Estasis sanguínea

El daño endotelial produce un desbalance de factores producidos por las células endoteliales, como el activador de plasminógeno tisular y el inhibidor del activador del plasminógeno. Al producirse un trauma en la pared endotelial se puede inducir a la trombosis por activación plaquetaria.

La hipercoagulabilidad puede estar dada por defectos adquiridos como lo son la quimioterapia o la hipercoagulabilidad relacionada con tumores, así como puede estar causada por defectos tromboembólicos heredados. Un aumento dramático de cualquier constituyente sanguíneo puede aumentar la viscosidad y disminuir el flujo sanguíneo dentro de los vasos (3,9).

El retorno venoso va a depender de la contracción muscular efectiva y de la presencia de válvulas venosas competentes (3). La estasis sanguínea, ya sea por inmovilidad o por obstrucción previene la dilución de los factores activadores de coagulación (2). El reposo prolongado en cama, la parálisis y viajes aéreos largos son algunas causas de inmovilidad, mientras que algunas causas de obstrucción o compresión son el embarazo o tumores pélvicos (3).

## PRESENTACIÓN CLÍNICA

La sintomatología de TVP puede variar dependiendo del sitio donde ocurra la trombosis, así como puede variar dependiendo de su profundidad. En general el dolor, la inflamación y el eritema en la extremidad afectada son

síntomas comunes (10). La presentación puede oscilar desde ser completamente asintomática a presentar dolor o sensación de calambre en la extremidad afectada. Puede presentar tanto inflamación como decoloración que acompaña al resto de sintomatología. Entre los signos que se pueden valorar se encuentran el signo de Michaeli, el signo de Mahler, el signo Homans, y el de Loewenberg. Sin embargo, únicamente la presencia de estos signos ha fallado en diagnosticar adecuadamente el TEV y tienen una precisión diagnóstica de aproximadamente el 50% (2). La TVP de miembro inferior usualmente presenta dolor a nivel de gastrocnemios, pirexia y taquicardia persistente. El edema unilateral también es un signo de importancia ya que indica trombosis en 70% de los pacientes (3).

## DIAGNÓSTICO

Ya que la presentación clínica tiene poco valor diagnóstico, es necesario utilizar escalas formalizadas en todos los pacientes con sospecha de TEV (3).

La probabilidad pre-test de TVP se puede calcular usando una escala validada, como la es la escala de Wells (ver **TABLA1.**), la cual combina la evaluación de los factores de riesgo y las características clínicas de TVP. La escala de Wells ha mostrado un alto valor predictivo negativo en pacientes con un puntaje bajo de probabilidad de TVP (99.7%), sin embargo, tiene un valor predictivo negativo menor en pacientes con alto riesgo (82%) y no debería de ser utilizado para descartar TVP en estos pacientes (10). Los pacientes con un puntaje mayor a 2 puntos, se deberían

de realizar un ultrasonido duplex (en las primeras 4 horas posteriores a su solicitud), realizar dímero d y se sugiere una dosis de anticoagulación parenteral inicial (3,11).

TABLA 1. Escala de Wells modificada	
CRITERIO	PUNTAJE
Cáncer activo (Tratamiento en curso, 6m previos o paliativo)	1
Parálisis, paresia, o inmovilización con yeso de una extremidad	1
Encamamiento reciente >3 días o cirugía mayor dentro de 12 semanas previas que requirió anestesia general o regional	1
Dolor localizado a lo largo de la distribución del sistema venoso profundo	1
Inflamación completa de la extremidad	1
Inflamación de la pantorrilla 3 cm mayor respecto a la extremidad asintomática (medido 10cm debajo de la tuberosidad tibial)	1
Edema de la extremidad sintomática	1
Venas superficiales colaterales (no varicosas)	1
Antecedente de TVP	1
Diagnóstico alternativo al menos tan probable como TVP	-2
<ul style="list-style-type: none"> <li>• 1 punto o menos: TVP poco probable</li> <li>• 2 puntos o más: TVP probable</li> </ul>	
<b>Fuente:</b> Spandorfer J, Galanis T. Deep Venous Thrombosis. Annals of Internal Medicine. 2015;162 (9):ITC1.	

### Dímero D

El dímero D es un marcador molecular que resulta de la disolución de fibrina. Usualmente se ve elevado en condiciones trombóticas. El uso del dímero D está basado en evidencia bien

establecida, la cual muestra que un dímero D menor a 500 µg/L en unidades equivalentes de fibrinógeno (UEF) tiene un valor predictivo negativo muy alto para la exclusión de TEP. Hay que tomar en consideración que otras situaciones no trombóticas lo pueden elevar como el embarazo, malignidad, trauma, infección y el envejecimiento, por eso no es un marcador específico para TVP. Se ha recomendado el uso de un dímero D ajustado a la edad en pacientes mayores a 50 años (12). La fórmula originalmente sugerida por Douma et al en el 2010 en µg/L UEF es la siguiente:

$$\text{Dímero D ajustado a la edad} = \text{edad del paciente} \times 10$$

Una de las ventajas del dímero D es que el examen se puede realizar inmediatamente en el servicio de emergencias y se logran obtener los resultados luego de 10-15 minutos (13). La recomendación actual para estudiar por un primer episodio de TVP incluye evaluar la probabilidad pretest, combinado con dímero-D y ultrasonido compresivo (12).

### Ultrasonografía

Este método de imágenes se utiliza para descartar TVP en pacientes que tengan un riesgo elevado según la escala de Wells, o en pacientes con resultado de Dímero D elevado. La TVP distal del miembro inferior involucra las venas infra popliteas: venas posteriores tibiales, venas peroneales, vena tibial anterior y venas musculares del M. sóleo y del M. gastrocnemio. La sensibilidad y especificidad del ultrasonido compresivo para TVP proximal es alta, de 97% y 98% respectivamente. Por otro lado, la sensibilidad y especificidad del ultrasonido compresivo para TVP distal



es menor, de un 50%-75% y de 90%-95% respectivamente (14). El diagnóstico se realiza basado en la compresibilidad venosa, básicamente, si las venas son compresibles, la TVP se descarta; si las venas no son compresibles, se diagnostica (15).

Existen dos tipos de ultrasonido (13):

- **Ultrasonido compresivo de 2 puntos**

Se limita únicamente a examinar los segmentos de la vena femoral y poplítea. Es sencillo, rápido de realizar y no requiere operadores especializados por lo cual se puede realizar en un servicio de emergencias. Suele ser el más utilizado.

- **Ultrasonido de pierna completa**

Se evalúa todo el sistema venoso profundo. El ultrasonido de pierna completa es usualmente realizado por especialistas en cirugía vascular por lo cual se dificulta en ciertas ocasiones realizarlo en primera instancia. Se recomienda que se realice un ultrasonido dentro de las primeras 4 horas desde el inicio de la presentación, si no se logra realizar dentro de este lapso, se debería de iniciar el uso de anticoagulantes. En pacientes con probabilidad moderada a alta que el ultrasonido inicial no haya mostrado datos de trombosis, es necesario repetir un ultrasonido tras una semana. Se debería de anticoagular a estos pacientes en este periodo de ventana (10). Para el diagnóstico de TVP de miembros superiores de igual forma se inicia con la valoración del dímero D. Si este se encuentra positivo en poblaciones con bajo riesgo, se realiza un ultrasonido dúplex. Si no se tiene disponibilidad para realizar un dímero D,

es aceptable únicamente realizar un ultrasonido dúplex (5).

### **Tomografía computarizada y ecocardiografía**

La tomografía con medio de contraste y la angiografía pulmonar (angioTAC) es la primera línea para descartar un TEP (3). En pacientes que se encuentran hemodinámicamente inestables con sospecha de TEP, que requieran un diagnóstico rápido y no tienen en ese momento la opción del angioTAC, se puede realizar un ecocardiograma transtorácico que puede reconocer signos de disfunción ventricular derecha y justificaría una reperfusión de emergencia (13). La tomografía computarizada también es útil en el diagnóstico de oclusión venosa central y se ha incrementado su uso para el diagnóstico de trombosis venosa periférica.

El uso de tomografía o de resonancia magnética puede ser útil para el diagnóstico de trombosis aislada de la vena iliaca, que se puede pasar por alto con el ultrasonido (3).

## **MANEJO**

El tratamiento de TVP o de TEP se basa en la anticoagulación y medidas de resucitación o selección de alternativas en pacientes en los cuales esté contraindicada la anticoagulación. La fase aguda del TEV son los 5-10 días posteriores a la presentación. Durante esta fase, los pacientes se encuentran en riesgo de extensión, recurrencia, compromiso hemodinámico y muerte. La siguiente fase es la de mantenimiento que se extiende durante 3-6 meses y la

última fase es la fase extendida (13). El tratamiento anticoagulante se debe de iniciar prontamente cuando es seguro hacerlo y se debe de dar tratamiento ya sea el TEV provocado o no provocado (16). Las guías establecidas recomiendan para todas las TVP que se inicie el tratamiento anticoagulante inmediatamente. La terapia se debe prolongar por al menos 3 meses en eventos asociados con un factor de riesgo transitorio.

En el primer episodio de TEV no provocado que se asocia a un factor de riesgo persistente o primer episodio con ausencia de factores de riesgo, la terapia se debe extender  $\geq 3$  meses (17,18).

En pacientes con TEP con compromiso hemodinámico o TVP con compromiso neurovascular severo se debería de considerar la trombolisis. Esta práctica consiste en realizar una trombolisis dirigida por catéter, siempre y cuando se cuente con las facilidades para realizarlo (16).

Recientemente se ha visto en estudios de fase III que los anticoagulantes orales como el rivaroxabán, apixabán, edoxabán (agentes antifactor Xa) y dabigatrán (agente antitrombina), no fueron inferiores y probablemente fueron más seguros a la terapia anticoagulante convencional (Heparinas de bajo peso molecular (HBPM) seguido por antagonistas de vitamina K) (7). Dabigatrán y edoxabán requieren que se inicie el tratamiento con HBPM ( $>5$  días) antes de iniciar con los anticoagulantes orales directos (ACOD), mientras el rivaroxabán y el apixabán no lo requieren (10). Las guías recomiendan el uso de HBPM sobre HNF, lo cual es respaldado por múltiples pruebas terapéuticas que muestran mayor efectividad y seguridad,

así como menos mortalidad. Sin embargo, se prefiere el uso de HNF en pacientes con insuficiencia renal severa, alto riesgo de sangrado, inestabilidad hemodinámica u obesidad mórbida (19). Existen diferentes opciones que considerar para la anticoagulación en TVP (2) Ver **FIGURA 1**:

- Anticoagulación con heparina o HBPM, con transición a antagonista de vitamina K (AVK) hasta que el INR sea mayor de 2 en 2 días consecutivos.
- Dabigatrán o edoxabán después de 5 días de heparina o HBPM
- Apixabán o rivaroxabán únicamente, con dosis de carga.
- HBPM únicamente para los pacientes con cáncer activo.

## TRATAMIENTO CONVENCIONAL

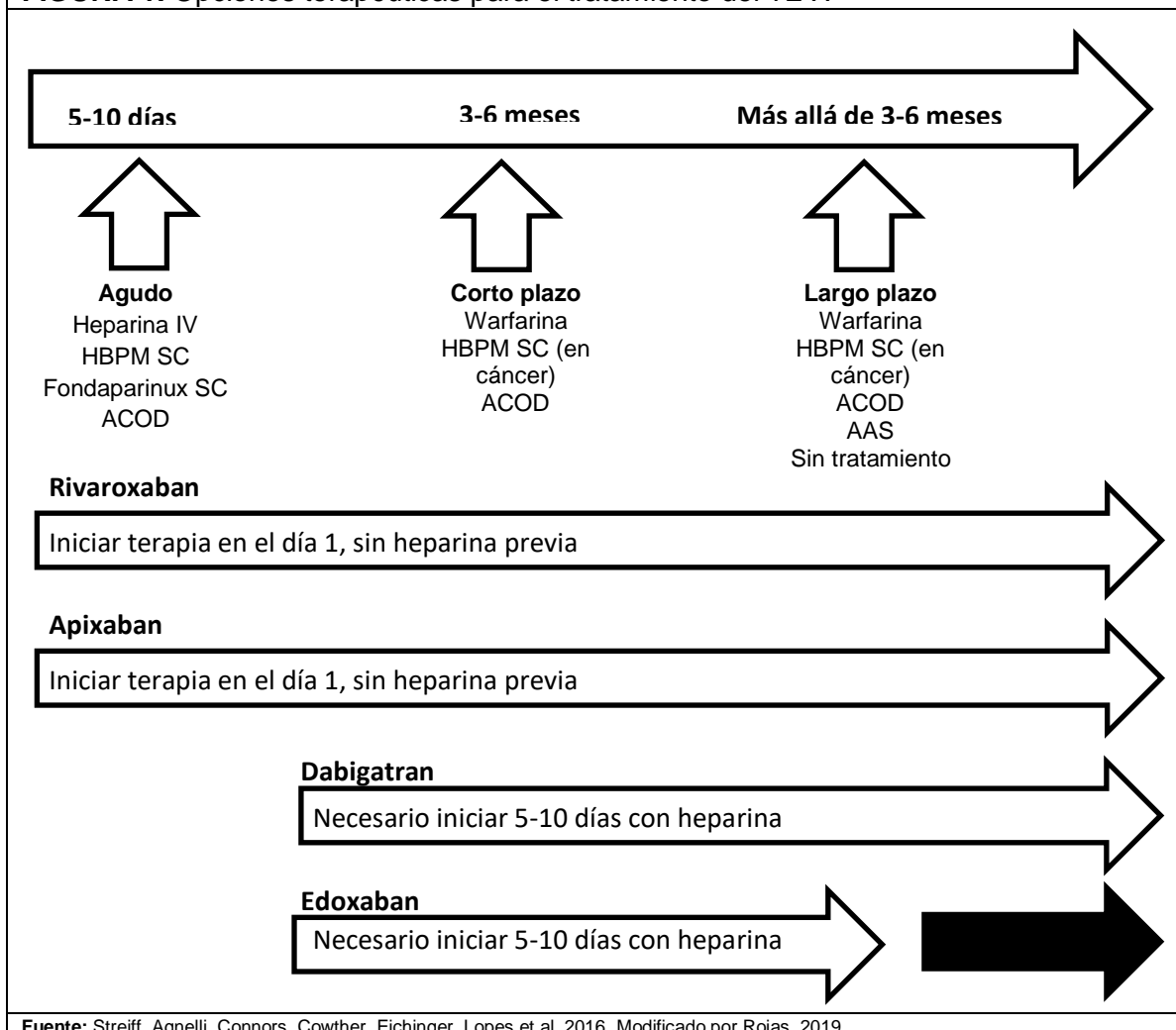
Tradicionalmente el tratamiento inicial de TEV, es con anticoagulantes parenterales de inicio rápido para lograr la anticoagulación terapéutica en corto tiempo y así reducir recurrencia y mortalidad.

Durante mucho tiempo los tratamientos a largo plazo y extendidos se realizaron con antagonistas de vitamina K (AVK) y HBPM en pacientes con cáncer en vez de AVK (7).

Las HBPM o fondaparinux se debe discontinuar luego de un mínimo de 4-5 días de tratamiento y de un INR establecido mayor a 2. El enfoque previo estandarizado de uso de HBPM con transición a AVK es efectivo, sin embargo, se ha reemplazado por los ACOD por la necesidad de inyecciones subcutáneas de la HBPM y la necesidad de monitorizar la terapia con



**FIGURA 1.** Opciones terapéuticas para el tratamiento del TEV.



AVK. Los ACOD no han sido estudiados en pacientes con trombofilia, así como tampoco han sido estudiados en TEV en sitios inusuales como las venas portales o seno cerebral (16). La meta durante la fase aguda de tratamiento es extinguir rápidamente la formación de coágulo de fibrina y trombina (20).

### ANTICOAGULANTES ORALES DIRECTOS

- Dabigatran: es un inhibidor directo de la trombina, inhibiendo al factor IIa en

su sitio activo.

- Rivaroxaban, apixaban y edoxaban: inhibidores del factor Xa.

Como grupo, todos tienen un inicio de acción rápido y alcanzan su concentración máxima en 1 a 4 h. Su vida media es de aproximadamente 12 horas (2). Los ACOD presentan eliminación renal, por lo que en pacientes con insuficiencia renal se debe de tomar en cuenta la bioacumulación del medicamento. Se debe de evitar el uso de ACOD en pacientes con un

aclaramiento de creatinina de 30-50 ml/min (16).

En términos de eficacia, el dabigatrán, rivaroxabán, apixabán y edoxabán no fueron inferiores en estudios al tratamiento convencional.

El apixabán fue asociado con una reducción significativa de sangrado mayor en comparación con el tratamiento convencional, que también fue el caso para el rivaroxabán en un estudio de TEP, pero no así en el estudio de TVP. Edoxabán y dabigatrán fueron más seguros que el tratamiento convencional en términos de sangrado clínicamente relevante (7).

Sin embargo, existe todavía una preocupación por el uso de ACOD ya que no se cuenta con medicamentos específicos para revertir su efecto anticoagulante en pacientes con sangrados que comprometan la vida o que ameriten procedimientos de emergencia.

Recientemente se cuenta con licencia del idarucizumab, agente que revierte el dabigatran (13).

## MANEJO AMBULATORIO

La gran mayoría de pacientes con TVP se pueden manejar de forma ambulatoria. Los pacientes con TEP que se encuentran hemodinámicamente estables se pueden egresar dentro de las primeras 24-48h.

Existen índices para seleccionar a los pacientes que se pueden manejar de forma ambulatoria como los criterios de Hestia y el índice de severidad de embolismo pulmonar (PESI), los cuales no serán discutidos en este artículo (13).

## RIESGO DE SANGRADO

Antes de iniciar cualquier terapia de anticoagulación, es necesario evaluar el riesgo de sangrado de cada paciente. No existen en este momento herramientas estandarizadas para predecir el riesgo de sangrado en pacientes en tratamiento con anticoagulantes por TEV, por esta razón queda a criterio clínico tomando en cuenta factores de riesgo (16). Algunos de estos factores de riesgo para sangrado mientras se toman anticoagulantes son: cirugía reciente, insuficiencia renal, trombocitopenia, antecedente de sangrado, antecedente de evento cerebrovascular, tratamiento con antiagregantes plaquetarios, anemia, alcoholismo, edad >65 años, cáncer, entre otros (19). Sin embargo existen contraindicaciones para iniciar el tratamiento anticoagulante ya que estos factores implicarían un definitivo riesgo. En pacientes que se consideran con alto riesgo de sangrado, se prefiere el uso de HNF debido a su corta vida media y reversibilidad (20).

## ADYUVANTES A LA ANTICOAGULACIÓN

Se recomienda empezar el uso de medias compresivas inmediatamente posterior al reconocimiento de TVP o una semana después para que haya disminuido la inflamación y así disminuir el riesgo de síndrome post trombótico (SPT) y continuar por al menos dos años. Las guías NICE recomiendan compresión por debajo de la rodilla con una presión de tobillo mayor a 23 mmHg (3,4). Los filtros de Vena inferior únicamente deberían de ser utilizados

cuando la anticoagulación es absolutamente contraindicada para prevenir TEP. Los filtros se deberían de retirar una vez la anticoagulación se pueda iniciar, preferiblemente dentro de los primeros 6 meses de su colocación (6,20)

## CONCLUSIONES

Se puede concluir con la bibliografía consultada, que los síntomas principales para sospechar un tromboembolismo venoso varían dependiendo de la ubicación del trombo. Específicamente de trombosis venosa profunda, los síntomas principales son el edema, el dolor y el eritema en la extremidad afectada. Posteriormente si se presenta una complicación como el tromboembolismo pulmonar, el paciente puede iniciar con disnea y taquicardia. Es necesario realizar una evaluación pretest en los pacientes para descartar la

probabilidad de que se trate de un tromboembolismo venoso. La escala más utilizada es la escala de Wells y toma tanto factores de riesgo como síntomas de la patología. El diagnóstico se establece por imágenes de ultrasonido, con lo cual es suficiente para iniciar la terapia adecuada con anticoagulantes. Existen diferentes enfoques terapéuticos, los cuales van a depender principalmente de comorbilidades del paciente para tomar la decisión de cuál utilizar. Los anticoagulantes orales directos son el tratamiento de elección ya que disminuyen el riesgo de sangrado. Sin embargo, aún faltan estudios para determinar seguridad, principalmente por no presentar medicamentos para revertir su efecto, así como no son el tratamiento indicado para pacientes con insuficiencia renal. Por estas razones muchos médicos aún prefieren el uso de la terapia convencional con heparina de bajo peso molecular o heparinas no fraccionadas.

## REFERENCIAS

1. Cohen AT, Bamber L, Rietbrock S, Martinez C. Epidemiology of first and recurrent venous thromboembolism: A population-based cohort study in patients without active cancer. *Thrombosis and Haemostasis*. 2014;112(08):255-263. <https://doi.org/10.1160/th13-09-0793>
2. Olaf M, Cooney R. Deep Venous Thrombosis. *Emergency Medicine Clinics of North America*. 2017 Nov;35(4):743-770. <https://doi.org/10.1016/j.emc.2017.06.003>
3. Bevis P, Smith F. Deep vein thrombosis. *Surgery (Oxford)*. 2016;34(4):159-164. <https://doi.org/10.1016/j.mpsur.2016.02.001>
4. Buesing KL, Mullapudi B, Flowers KA. Deep Venous Thrombosis and Venous Thromboembolism Prophylaxis. *Surgical Clinics of North America*. 2015 04;95(2):285-300. <https://doi.org/10.1016/j.suc.2014.11.005>
5. Lim W, Le Gal G, Bates S, Righini M, Haramati L, Lang E et al. American Society of Hematology 2018 guidelines for management of venous thromboembolism: diagnosis of venous thromboembolism. *Blood Advances*. 2018;2(22):3226-3256. <https://doi.org/10.1182/bloodadvances.2018024828>
6. Spandorfer J, Galanis T. Deep Venous Thrombosis. *Annals of Internal Medicine*. 2015;162(9):ITC1. <https://doi.org/10.7326/AITC201505050>

7. Becattini C, Agnelli G. Treatment of Venous Thromboembolism With New Anticoagulant Agents. *Journal of the American College of Cardiology*. 2016;67(16):1941-1955. <https://doi.org/10.1016/j.jacc.2016.01.072>
8. Jain A, Cifu A. Prevention, Diagnosis, and Treatment of Postthrombotic Syndrome. *JAMA*. 2016;315(10):1048. <https://doi.org/10.1001/jama.2016.0225>
9. Heil J, Miesbach W, Vogl T, Bechstein W, Reinisch A. Deep Vein Thrombosis of the Upper Extremity: A Systematic Review. *Deutsches Aerzteblatt Online*. 2017;. <https://doi.org/10.3238/arztebl.2017.0244>
10. Stubbs MJ, Mouyis M, Thomas M. Deep vein thrombosis. *BMJ*. 2018 02 22;;k351. <https://doi.org/10.1136/bmj.k351>
11. Hansrani V, Khanbhai M, McCollum C. The Diagnosis and Management of Early Deep Vein Thrombosis. *Advances in Experimental Medicine and Biology*. 2016;;23-31. [https://doi.org/10.1007/5584\\_2016\\_103](https://doi.org/10.1007/5584_2016_103)
12. Nybo M, Hvas A. Age-adjusted D-dimer cut-off in the diagnostic strategy for deep vein thrombosis: a systematic review. *Scandinavian Journal of Clinical and Laboratory Investigation*. 2017;77(8):568-573. <https://doi.org/10.1080/00365513.2017.1390783>
13. Di Nisio M, van Es N, Büller HR. Deep vein thrombosis and pulmonary embolism. *The Lancet*. 2016 Dec;388(10063):3060-3073. [https://doi.org/10.1016/s0140-6736\(16\)30514-1](https://doi.org/10.1016/s0140-6736(16)30514-1)
14. Robert-Ebadi H, Righini M. Management of distal deep vein thrombosis. *Thrombosis Research*. 2017 01;149:48-55. <https://doi.org/10.1016/j.thromres.2016.11.009>
15. Bernardi E, Camporese G. Diagnosis of deep-vein thrombosis. *Thrombosis Research*. 2018 03;163:201-206. <https://doi.org/10.1016/j.thromres.2017.10.006>
16. Hillis C, Crowther M. Acute phase treatment of VTE: Anticoagulation, including non-vitamin K antagonist oral anticoagulants. *Thrombosis and Haemostasis*. 2015;113(06):1193-1202. <https://doi.org/10.1160/TH14-12-1036>
17. Palareti G, Sartori M. Treatment of Isolated Below the Knee Deep Vein Thrombosis. *Current Atherosclerosis Reports*. 2016;18(7). <https://doi.org/10.1007/s11883-016-0594-1>
18. Klok FA, Hösel V, Clemens A, Yollo WD, Tilke C, Schulman S, Lankeit M, Konstantinides SV. Prediction of bleeding events in patients with venous thromboembolism on stable anticoagulation treatment. *European Respiratory Journal*. 2016 07 28;48(5):1369-1376. <https://doi.org/10.1183/13993003.00280-2016>
19. Wilbur J, Shian B. Deep Venous Thrombosis and Pulmonary Embolism: Current Therapy. *Am Fam Physician*. 2017;95(5):295-302. Disponible en: <https://www.aafp.org/afp/2017/0301/p295.html>
20. Streiff MB, Agnelli G, Connors JM, Crowther M, Eichinger S, Lopes R, McBane RD, Moll S, Ansell J. Guidance for the treatment of deep vein thrombosis and pulmonary embolism. *Journal of Thrombosis and Thrombolysis*. 2016 01;41(1):32-67. <https://doi.org/10.1007/s11239-015-1317-0>