

CUERPO EDITORIAL

DIRECTORA

- Dra. Margarita Karol Malpartida Ampudia, Consultorio Médico grupo del Sol, Limón, Costa Rica.

CONSEJO EDITORIAL

- Dr. Cesar Vallejos Pasache, Hospital III Iquitos, Loreto, Perú.
- Dra. Anais López, Hospital Nacional Edgardo Rebagliati Martins, Lima, Perú.
- Dra. Ingrid Ballesteros Ordoñez, Pontificia Universidad Javeriana, Bogotá, Colombia.
- Dra. Mariela Burga, Hospital Nacional Edgardo Rebagliati Martins, Lima, Perú.
- Dra. Patricia Santos Carlin, Ministerio de Salud (MINSA), Lima, Perú.
- Dr. Raydel Pérez Castillo, Centro Provincial de Medicina Deportiva Las Tunas, Cuba.

COMITÉ CIENTÍFICO

- Dr. Zulema Berrios Fuentes, Ministerio de Salud (MINSA), Lima, Perú.
- Dr. Gerardo Francisco Javier Rivera Silva, Universidad de Monterrey, Nuevo León, México.
- Dr. Gilberto Malpartida Toribio, Hospital de la Solidaridad, Lima, Perú.
- Dra. Marcela Fernández Brenes, Caja costarricense del Seguro Social, Limón, Costa Rica
- Dr. Hans Reyes Garay, Eastern Maine Medical Center, Maine, United States.
- Dr. Steven Acevedo Naranjo, Saint- Luc Hospital, Quebec, Canadá.
- Dr. Luis Osvaldo Farington Reyes, Hospital regional universitario Jose Maria Cabral y Baez, Republica Dominicana.
- Dra. Caridad Maria Tamayo Reus, Hospital Pediátrico Sur Antonio María Béguez César de Santiago de Cuba, Cuba.
- Dr. Luis Malpartida Toribio, Hospital Nacional Daniel Alcides Carrión, Callao, Perú.
- Dra. Allison Viviana Segura Cotrino, Médico Jurídico en Prestadora de Salud, Colombia.
- Mg. Luis Eduardo Traviezo Valles, Universidad Centroccidental "Lisandro Alvarado" (UCLA), Barquisimeto, Venezuela.
- Dr. Pablo Paúl Ulloa Ochoa, Instituto Oncológico Nacional "Dr. Juan Tanca Marengo", Guayaquil, Ecuador.

EQUÍPO TÉCNICO

- Msc. Meylin Yamile Fernández Reyes, Universidad de Valencia, España.
- Lic. Margarita Ampudia Matos, Hospital de Emergencias Grau, Lima, Perú.
- Ing. Jorge Malpartida Toribio, Telefónica del Perú, Lima, Perú.
- Srta. Maricielo Ampudia Gutiérrez, George Mason University, Virginia, Estados Unidos.

EDITORIAL ESCULAPIO

50 metros norte de UCIMED,
Sabana Sur, San José-Costa Rica
Teléfono: 8668002
E-mail: revistamedicasinergia@gmail.com



ENTIDAD EDITORA

SOMEA

SOCIEDAD DE MEDICOS DE AMERICA

Frente de la parada de buses Guácimo, Limón, Costa Rica
Teléfono: 8668002
Sociedadmedicosdeamerica@hotmail.com
<https://somea.businesscatalyst.com/informacion.html>





Mujeres con VIH y su asociación con atipia y lesiones intraepiteliales del cérvix en Guayaquil, Ecuador

Women with HIV and their association with atypia and intraepithelial lesions of the cervix in Guayaquil, Ecuador



¹Dr. Pablo Ulloa Ochoa

Instituto Oncológico Nacional "Dr. Juan Tanca Marengo", Guayaquil, Ecuador

 <https://orcid.org/0000-0002-0624-0959>

²Dr. John Palomeque Bueno

Hospital "Luis Vernaza", Guayaquil, Ecuador

 <https://orcid.org/0000-0001-9746-9128>

³Dra. Soraya Ronquillo Torresano

Hospital General IEES Los Ceibos, Guayaquil, Ecuador

 <https://orcid.org/0000-0002-3773-9277>

RECIBIDO
30/09/2019

CORREGIDO
15/10/2019

ACEPTADO
23/10/2019

RESUMEN

Introducción: ASC - US se denomina a la presencia de células escamosas atípicas de importancia no determinada que puede progresar a una lesión intraepitelial y carcinoma de cuello uterino, su vínculo al VIH es motivo de análisis. El objetivo es determinar la asociación de lesiones intraepiteliales en pacientes seropositivas.

Métodos: Se realizó un estudio, descriptivo, retrospectivo en el Hospital de Infectología José Daniel Rodríguez Maridueña en 32 mujeres con diagnóstico atipias celulares por test de Papanicolau, desde enero 2013 a marzo 2016. Se analizaron variables de edad, seropositivas al VIH seronegativas al VIH, resultado citológico.

Resultados: Dentro del primer grupo (seropositivas) un 71% presentó carga viral menos de 20, el valor de CD4 fue superior a 500 un 43%, antes de la cirugía el mayor esquema retroviral utilizado resultó ser el (TDF+FTC+EFV) con un 50% de los pacientes, en lo que respecta a la citología vaginal previa se identificó que ASCUS encabezó con un 71%, la única paciente que presentó LIE de alto grado fue una de las que presentó mayor carga viral. Las 18 pacientes seronegativas 72% presentaron ASCUS, 3 LIE BG, 2 LIE AG y ningún carcinoma.

Conclusión: Podemos concluir indicando que el reporte citológico más

¹Médico especialista en Cirugía General de ION Solca Guayaquil, Docente de la Universidad Católica Santiago de Guayaquil. pulloa_88@hotmail.com

²Médico cirujano general, egresado de la Universidad de especialidades Espíritu Santo, Ecuador. John_palomeque@yahoo.com

³Médico general, egresada de la universidad de Guayaquil, Ecuador. soraya.ronquillo.md@gmail.com



frecuente es ASCUS, que la prevalencia de carcinoma de cuello uterino in situ fue nula, que las lesiones intraepiteliales de bajo grado y alto grado pueden estar en relación a una disminución de los CD4 y aumento de la carga viral

PALABRAS CLAVE: VIH, cuello del útero, neoplasia intraepitelial cervical.

ABSTRACT

Introduction: ASC - US referred to the presence of atypical squamous cells of importance not determined given that p ou can progress to squamous intraepithelial lesions and carcinoma of the cervix, its link to HIV is the subject of analysis. The objective is to determine the association of intraepithelial lesions in seropositive patients.

Methods: It was performed studio, descriptive, retrospective at the Infectious Diseases Hospital José Daniel Rodríguez Maridueña in 32 women with a diagnosis of atypical cell by Pap test, from January 2013 to March 2016. They are variables of age, tested seropositive HIV seronegative HIV, cytologic result.

Results: Within the first group (seropositive) 71% had viral load less than 20, the value of CD4 was greater than 500 43%, before surgery the largest retroviral scheme used was (TDF + FTC + EFV) With 50% of the patients, in regard to previous vaginal cytology, it was identified that ASCUS led with 71%, the only patient who presented high-grade LIE was one of those with the highest viral load. The 18 72% seronegative patients presented ASCUS, 3 LIE BG, 2 LIE AG and no carcinoma.

Conclusion: We conclude indicating that the most frequent cytological report is ASCUS, the prevalence of cervical carcinoma in situ was zero, that intraepithelial lesions of low grade and high grade can be related to a decrease in CD4 and increased the viral of the load.

KEYWORDS: HIV, cervix uteri, cervical intraepithelial neoplasia.

INTRODUCCIÓN

Según las estadísticas sanitarias mundiales, la incidencia de VIH ha disminuido de un 0.40 por cada 1000 personas no infectadas en el 2005 a un 0.26 por cada 1000 personas no infectadas en el 2016 (1), en lo que respecta a los países de África América Latina permanece la incidencia más alta de casos siendo un promedio de 1.24 por cada 1000 personas no infectadas en el 2016 (2), en el 2016 un millón de personas murieron por enfermedades relacionadas al VIH y dentro de estas

podemos mencionar al Virus del Papiloma Humano, que en sus variantes serotípicas 16 y 18 son las causante del 70% de Carcinoma de cuello uterino y lesiones precancerosas, siendo este carcinoma el cuarto más frecuente en la población femenina, se estima que en el 2018 hubieron 569 847 (3.2%) casos nuevos (3).

El objetivo es establecer la correlación de la inmunosupresión causada por el VIH con la presencia de alteraciones a nivel del cérvix uterino.

MATERIALES Y MÉTODOS

Se realizó un estudio de tipo descriptivo, retrospectivo. El universo estuvo constituido por 43 pacientes que acudieron a la consulta del Hospital de Infectología “José Daniel Rodríguez Maridueña, Guayaquil Ecuador desde enero 2013 hasta diciembre del 2016 que bajo los criterios de inclusión obtuvimos una muestra de 32 pacientes con test de Papanicolau alterado con y sin diagnóstico de VIH. Se realizó un muestreo probabilístico intencional a pacientes mayores de 18 años con citología vaginal alterada previa a histerectomía.

Se utilizó la clasificación según Bethesda mediante los criterios citológicos, siendo ASCUS células escamosas de significado incierto, lesiones escamosas intraepiteliales de bajo grado equivalente a CIN 1, lesiones intraepiteliales de alto grado equivalentes a CIN 2, CIN 3, y por último carcinoma in situ (4). Las técnicas quirúrgicas empleadas fueron histerectomía total y radical. La sobrevida se evaluó por los meses de supervivencia

EPIDEMIOLOGÍA Y TRATAMIENTO

A mediados del 2017 estadísticas mundiales reportaron 20.9 millones de pacientes recibieron tratamiento antirretroviral pero solamente ha alcanzado al 53% de personas viviendo con VIH (5), por lo que existe casi la mitad de pacientes sin medicación la gran mayoría por abandono de tratamiento, mala adherencia y probablemente estén en fase SIDA lo que los hace vulnerables a diversas patologías entre ellas a la invasión por

virus del papiloma humano. El colegio americano de ginecología para el manejo de estos pacientes, tanto para los pacientes con VIH en el que se elegirá o no el esquema retroviral según la carga viral y número de CD4 (6), y para la detección del VPH por medio de la citología vaginal y colposcopia que nos indicará la gravedad de la lesión según la clasificación de Bethesda (7).

En lo que respecta a la carga viral valores inferiores a 200 cél/ul traducen una considerable inmunodeficiencia, predisponiendo a la aparición de lesiones intraepiteliales o carcinoma de cuello uterino, de aparecer este último se considera como causa de definición SIDA (8).

Dentro de la terapéutica que se plantea ante un paciente VIH más lesión intraepitelial, puede ir desde la conización hasta la histerectomía radical, acompañado de una buena adherencia al tratamiento retroviral y estado nutricional. (9,10). La elección del tratamiento dependerá de la progresión y estadio clínico del paciente oncológico (10).

NEOPLASIA DE CERVIX

El riesgo de padecer de cáncer cérvix es superior de 3 a 5 veces en las personas viviendo con VIH, esto se debe a que lesiones premalignas de cérvix son comunes en ellas (11).

El tratamiento de estas lesiones es generalmente seguro y efectivo independientemente del estado del VIH. Sin embargo, la extensión endocervical es más frecuente en estos pacientes. Por lo tanto, los márgenes de seguridad son menos efectivos, evidenciando tasas de recurrencia más altas en paciente VIH

positivos que en pacientes VIH negativos. (12)

En el diagnóstico diferencial de linfadenopatía inguinal en el paciente VIH se debe tener en cuenta a las causas no oncológicas, por lo que es indicativo realizar biopsia y en el paciente ya diagnosticado y tratado con cáncer cervical se recomienda hacer un PET por la sospecha de recurrencia. (13)

Las mujeres viviendo con VIH y cáncer de cuello uterino deben seguir el tratamiento establecido, incluyendo el uso de quimioterapia y radioterapia, modificaciones en el tratamiento no son recomendadas por el estado previo del VIH y se debe continuar con el tratamiento antirretroviral. (14)

Dependiendo del resultado del test de Papanicolau se debe realizar biopsia por conización y estudio del espacio linfovascular, se actuará en función de los resultados si es estadio IA1 sin invasión de los márgenes y sin invasión linfovascular se debe someterse a histerectomía total, si los márgenes son positivos para displasia o carcinoma más invasión linfovascular es decir estadio IA2 se debe considerar histerectomía radical, linfadenectomía pélvica y braquiterapia. En consideración de la extensión de la enfermedad se complementará al tratamiento quirúrgico con braquiterapia y quimioterapia en estadio IB1, IB2 y IIA1. (15, 16)

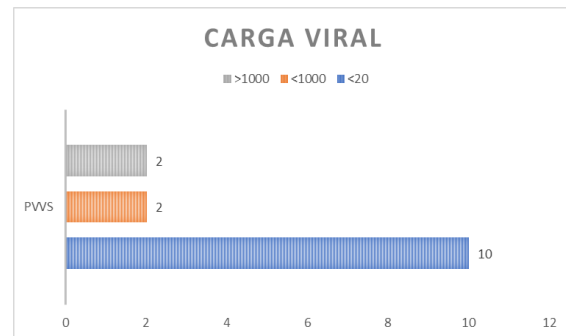
RESULTADOS

Un total de 32 pacientes histerectomizadas en el período 2013 - 2016, el motivo del acto quirúrgico siempre fue por patologías benignas.

De las cuales, 14 pacientes eran seropositivas (primer grupo), 18

seronegativas (segundo grupo). Dentro del primer grupo un 71% presentó carga viral menos de 20, 14% menos de 1000 y 14% mayor a este valor. **FIGURA 1.**

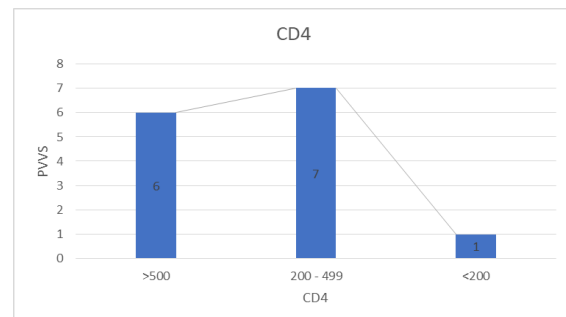
FIGURA 1. Distribución de casos de PVVS según su carga viral, "Hospital de infectología", Guayaquil 2017



Fuente: Elaboración propia con la planilla de datos.

El valor de CD4 fue superior a 500 un 43%, entre 200 – 499 un 50% y menor a 200 un 7%. **FIGURA 2.**

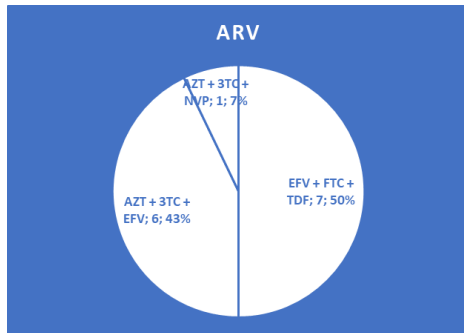
FIGURA 2. Distribución de casos de PVVS según su conteo de CD4, Hospital de Infectología "José Daniel Rodríguez Maridueña", Guayaquil, 2017



Fuente: Elaboración propia con la planilla de datos.

Antes de la cirugía el mayor esquema retroviral utilizado resultó ser el (TDF+FTC+EFV) con un 50% de los pacientes, seguido del (TDF+3TC+EFV) con un 43%, y solo un caso utilizó (TDF+FTC+NVP). **FIGURA 3.**

FIGURA 3. Distribución de casos según ARV, Hospital de Infectología "José Daniel Rodríguez Maridueña", Guayaquil 2017

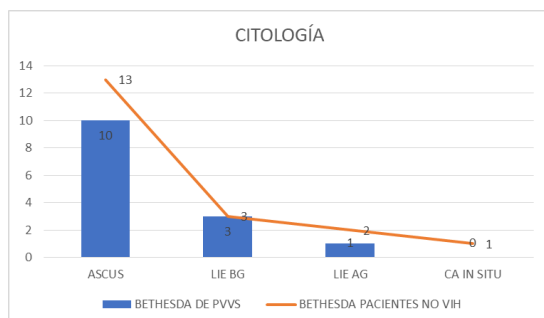


Fuente: Elaboración propia con la planilla de datos.

En lo que respecta a la citología vaginal previa se identificó que ASCUS encabezó con un 71% seguido de LIE de bajo grado con un 21% y LIE de AG 7% y ningún caso de carcinoma in situ, la única paciente que presentó LIE de alto grado fue una de las que presentó mayor carga viral. Las 18 pacientes del segundo grupo 72% presentaron ASCUS, 3 LIE BG, 2 LIE AG y ningún carcinoma in situ.

FIGURA 4.

FIGURA 4. Clasificación según Bethesda de la citología vaginal de las pacientes seropositivas y seronegativas. Hospital de Infectología "José Daniel Rodríguez Maridueña", Guayaquil 2017



Fuente: Elaboración propia con la planilla de datos.

El resultado anatomopatológico más frecuente fue Leiomiomatosis uterina más cervicitis crónica, en el segundo

grupo no incluyo a la cervicitis crónica como el más frecuente, dentro del análisis de la morbilidad y mortalidad al momento vivas todas, y sin ninguna complicación en lo que refiere a la cirugía.

DISCUSIÓN

Leal, et al en su estudio realizado en 30 mujeres embarazadas VIH positivo se identificaron en la citología vaginal que un 56.7% no tuvieron alteración, el 13.3% presentó un NIC I, 3.3% NIC II y 3.3% NIC III. (17).

Un estudio previo realizado en el Ecuador 53 mujeres el 59,6% presentaron Papanicolaou alterados reportando Neoplasia Intraepitelial de estos el 77,3% tenían un número de células CD4 mayor a 200 Cel/ul y el 22,7% restante tenía menos de 200 Cel/ul presentando todas ellas neoplasia intraepitelial de alto grado. (18)

Rodríguez, et al evidenció en su estudio de 32 pacientes viviendo con VIH el 65.6% tiene buena adherencia ART a diferencia de nuestro estudio (19)

Mejia et al, demostró de un total de 136 mujeres viviendo con VIH el 52.9% presentaron VPH a diferencia del presente estudio un 72% presentó asociación de pacientes con el VPH (20) En lo que confiere a los resultados obtenidos en la citología evidenciamos que la presencia de células escamosas atípicas fue el hallazgo más frecuente de igual manera que en los estudios previos. (18, 19, 20)

Coincide también con el estudio realizado por Rodríguez (19), encontrado que la mayoría de pacientes al momento del diagnóstico tenía un valor superior a 200 en CD4.

La única paciente que presentó LIE de alto grado tenía una carga viral superior a 1000, un límite cercano a 200 CD4, similar a lo encontrado por Mejía (20). Los datos obtenidos en las citologías estudiadas de ambos grupos de estudio son comparables ya que se determinaron resultados semejantes.

CONCLUSIONES

Podemos concluir indicando que el reporte citológico más frecuente es ASCUS, que la prevalencia de carcinoma de cuello uterino in situ fue nula, que las lesiones intraepiteliales de bajo grado y alto grado pueden estar en relación a una disminución de los CD4 y aumento de la carga viral.

Siempre se utilizó ARV, siendo el más utilizado el VIRADAY, la causa quirúrgica por las que fueron sometidas siempre fue benigna, como parte del seguimiento se lograron identificar 3 lesiones de alto

grado, 1 del primer grupo y 2 del segundo grupo.

Decimos entonces que de 32 pacientes podemos identificar 3 con lesiones altamente sugestivas de VPH, además 17 pacientes presentaron cervicitis crónica, pudiendo ser su etiología benigna en su gran mayoría.

En relación a la actividad quirúrgica fue su efectividad absoluta con una sobrevida del 100% hasta los 18 meses de control.

La citología vaginal es un muy buen método de screening de lesiones sugestivas de HPV de una manera pronta y efectiva, posterior al tratamiento quirúrgico se maneja únicamente con el examen físico, el cual no detalla alteraciones.

A pesar del antecedente de VIH no se logró establecer una asociación de progresión del virus de papiloma humano, lo que genera que este puede ser igual o más agresivo en pacientes seronegativos.

REFERENCIAS

1. AIDSinfo [internet]. Geneva: Joint United Nations Programme on HIV/AIDS (UNAIDS); 2017 March 30 [cited 2018 March 30] Available from: <http://aidsinfo.unaids.org>
2. HIV/AIDS [internet]. Global Health Observatory (GHO) data. Geneva: World Health Organization; 2018 April 12 [cited 2018 April 12] Available from: <http://www.who.int/gho/hiv/en/>
3. Bray F, Ferlay J, Soerjomataram I, Siegel RL, Torre LA, Jemal A. Global cancer statistics 2018: GLOBOCAN estimates of incidence and mortality worldwide for 36 cancers in 185 countries. *CA: A Cancer Journal for Clinicians*. 2018 09 12;68(6):394-424. <https://doi.org/10.3322/caac.21492>
4. ACOG Practice Bulletin No. 109: Cervical Cytology Screening. *Obstetrics & Gynecology*. 2009 Dec;114(6):1409-1420. <https://doi.org/10.1097/aog.0b013e3181c6f8a4>
5. United Nations Programme on HIV/AIDS (UNAIDS). Ending AIDS. Progress towards the 90–90–90 targets [Internet] 2017 [Cited 12 April 2018]; Available from: http://www.unaids.org/sites/default/files/media_asset/Global_AIDS_update_2017_en.pdf
6. ACOG Practice Bulletin No. 99: Management of Abnormal Cervical Cytology and Histology. *Obstetrics & Gynecology*. 2008 Dec;112(6):1419-1444. <https://doi.org/10.1097/aog.0b013e318192497c>

7. Committee Opinion No. 463: Cervical Cancer in Adolescents: Screening, Evaluation, and Management. *Obstetrics & Gynecology*. 2010 08;116(2, Part 1):469-472. <https://doi.org/10.1097/aog.0b013e3181eeb30f>
8. Noller KL. Intraepithelial neoplasia of the lower genital tract (cervix, vulva): etiology, screening, diagnostic techniques, management. In: Lentz GM, Lobo RA, Gershenson DM, Katz VL, eds. *Comprehensive Gynecology*. 6th ed. Philadelphia, PA: Elsevier Mosby; 2012:chap 28.
9. Saslow D, Solomon D, Lawson HW, Killackey M, Kulasingam SL, Cain J, Garcia FAR, Moriarty AT, Waxman AG, Wilbur DC, Wentzensen N, Downs LS, Spitzer M, Moscicki A, Franco EL, Stoler MH, Schiffman M, Castle PE, Myers ER, . American Cancer Society, American Society for Colposcopy and Cervical Pathology, and American Society for Clinical Pathology screening guidelines for the prevention and early detection of cervical cancer. *CA: A Cancer Journal for Clinicians*. 2012 03 14;62(3):147-172. <https://doi.org/10.3322/caac.21139>
10. Branson B, Handsfield HH, Lampe MA, et al. Revised recommendations for HIV testing of adults, adolescents, and pregnant women in health - care settings. *MMWR Recomm Rep* 2006;55(RR - 14) ; 1-17.
11. Rizza SA, MacGowan RJ, Purcell DW, Branson BM, Temesgen Z. HIV Screening in the Health Care Setting: Status, Barriers, and Potential Solutions. *Mayo Clinic Proceedings*. 2012 09;87(9):915-924. <https://doi.org/10.1016/j.mayocp.2012.06.021>
12. CD4+ Count–Guided Interruption of Antiretroviral Treatment. *New England Journal of Medicine*. 2006 Nov 30;355(22):2283-2296. <https://doi.org/10.1056/nejmoa062360>
13. Krishnamurti U, Movahedi - Lankarani S, Bell DA, et al. Protocol for the Examination of Specimens from Patients with Primary Carcinoma of the Uterine Cervix. College of American Pathologists 2017.
14. Bhatla N, Aoki D, Sharma DN, et al. FIGO Cancer of the cervix uteri. *Int J Gynecol Obstet* 2018;Mar; 148(3):608 - 621.
15. Minion LE, Tewari KS. Cervical cancer – State of the science: From angiogenesis blockade to checkpoint inhibition. *Gynecologic Oncology*. 2018 03;148(3):609-621. <https://doi.org/10.1016/j.ygyno.2018.01.009>
16. Chung HC, Schellens JHM, Delord J, Perets R, Italiano A, Shapira-Frommer R, Manzuk L, Piha-Paul SA, Wang J, Zeigenfuss S, Pruitt SK, Marabelle A. Pembrolizumab treatment of advanced cervical cancer: Updated results from the phase 2 KEYNOTE-158 study.. *Journal of Clinical Oncology*. 2018 05 20;36(15_suppl):5522-5522. https://doi.org/10.1200/jco.2018.36.15_suppl.5522
17. Leal JO. "INCIDENCIA DE LA NEOPLASIA INTRAEPITELIAL CERVICAL EN EMBARAZADAS VIH POSITIVO". Ph.D. dissertation. , Universidad del Zulia; 2013.
18. Arias JL, Herrera MCI. Neoplasia Intraepitelial Cervical en Mujeres, [Internet]. 1 que viven con VIH/SIDA. 2016. [revised 2018-2019; cited 2019 Mar 29]. Available from: www.medicosecuador.com/julio_leon
19. Rodrigues BG, Holzmann APF, Santos AGP, Lima CdA, Gon, Santos SPd. Infección por el Virus del Papiloma Humano (VPH) en mujeres con VIH/SIDA. *Enfermería global*, 15(44), 1 - 12.
20. Mejía. Determinación y evaluación de prevalencia de virus de papiloma humano en mujeres viviendo con VIH. [Internet]. Guatemala: Unive. Galileo; 2016; [revised 2019; cited 2018 Nov 2]. Available from: <http://biblioteca.galileo.edu/tesario/handle/123456789/469>