



## Embarazo molar en adolescente, un riesgo médico y social

Molar pregnancy in adolescence, a medical and social risk



Recibido  
14/06/2024

Corregido  
08/07/2024

Aceptado  
20/07/2024

<sup>1</sup> Dra. Daniela Sequeira Calderón

Hospital Nacional de las Mujeres Adolfo Carit Eva, San José, Costa Rica

<https://orcid.org/0009-0006-0312-6444>

<sup>2</sup> Dra. Mariana Peña Miranda

Hospital Nacional de las Mujeres Adolfo Carit Eva, San José, Costa Rica

<https://orcid.org/000-0003-0753-7217>

### RESUMEN

La enfermedad trofoblástica gestacional corresponde a un conjunto de presentaciones clínicas resultantes de una fertilización anómala. Estas manifestaciones pueden variar desde casos benignos hasta neoplasias que ameritan tratamientos de escisión e incluso quimioterapia. La clave en el manejo de esta patología radica en procedimientos de evacuación o quirúrgicos y la monitorización cercana de los niveles de la gonadotropina coriónica humana. En el contexto de este caso clínico, se trata de una mola completa en una paciente adolescente, lo cual corresponde a una población vulnerable. Evaluar de forma global a la paciente adolescente con esta patología puede favorecer a disminuir el riesgo de progresión de la enfermedad.

**PALABRAS CLAVE:** adolescentes; embarazo molar; mola completa; metotrexate.

### ABSTRACT

Gestational trophoblastic disease corresponds to a set of clinical presentations resulting from abnormal fertilization. These manifestations can range from benign cases to neoplasms that require excision treatments and even chemotherapy. The key to the management of this pathology lies in evacuation or surgical procedures and close monitoring of human chorionic gonadotropin levels. In the context of this clinical case, it is a complete mole in an adolescent patient, which corresponds to a vulnerable population. A global evaluation of adolescent patients with this pathology may help to reduce the risk of progression of the disease.

**KEYWORDS:** teenager; molar pregnancy; complete mole; methotrexate.

<sup>1</sup> Médico residente de ginecología y obstétrica, Universidad de Costa Rica (UCR). Código médico: [MED15856](#). Correo: [dsequeira@gmail.com](mailto:dsequeira@gmail.com)

<sup>2</sup> Médico residente de ginecología y obstétrica, Universidad de Costa Rica (UCR). Código médico: [MED15886](#). Correo: [mariana.penam193@gmail.com](mailto:mariana.penam193@gmail.com)



## INTRODUCCIÓN

La enfermedad trofoblástica gestacional (ETG) es un crecimiento placentario anormal con potencial maligno que incluye patologías como la mola parcial, mola completa, mola invasora, coriocarcinoma, tumor del sitio placentario y tumor epitelioides trofoblástico (1). Tiene una incidencia en América Latina de 23/1000 embarazos (2).

Los embarazos molares se asocian a diversas complicaciones, como sangrados uterinos anormales, preeclampsia, quistes tecaluteínicos e hipertiroidismo (2). La sospecha diagnóstica se da por los hallazgos ultrasonográficos, pero el diagnóstico definitivo se obtiene con la muestra patológica (3).

El principal manejo es quirúrgico. El marcador para el seguimiento es la gonadotropina coriónica humana (HCG). Un 20% presentan una transformación maligna y desarrollan una neoplasia trofoblástica gestacional (NTG) (4).

## DESCRIPCIÓN DEL CASO

Paciente 13 años consulta al Servicio de Emergencias con historia de amenorrea de tres meses, hCG en orina positiva y ahora con sangrado abundante. Al ultrasonido se documenta un útero aumentado de tamaño ocupado con por una masa heterogénea en tormenta de nieve y ausencia de embrión, ovarios aumentados con quistes teca luteínicos de 8 cm. En los estudios de gabinete se documenta una hCG 119 3821 mUI/ml, Hb 7.4 g/dl, TSH suprimida, T3/4 elevadas y radiografía de tórax sin datos patológicos infiltrativos.

Se transfunde y se lleva a sala de operaciones para aspiración manual endouterina, obteniendo restos ovulares vesiculares. En el postoperatorio se le documenta una preeclampsia atípica con

presiones en rango de severidad y relación proteína/creatinina urina elevada en 5.11.

Tras completar su abordaje interdisciplinario con trabajo social y psicología, la paciente es egresada con seguimiento de hCG cuantificadas en la consulta externa. La paciente pierde contacto con los servicios de salud, por lo que no se logra dar seguimiento. En la biopsia se constata el diagnóstico de una mola completa.

## DISCUSIÓN

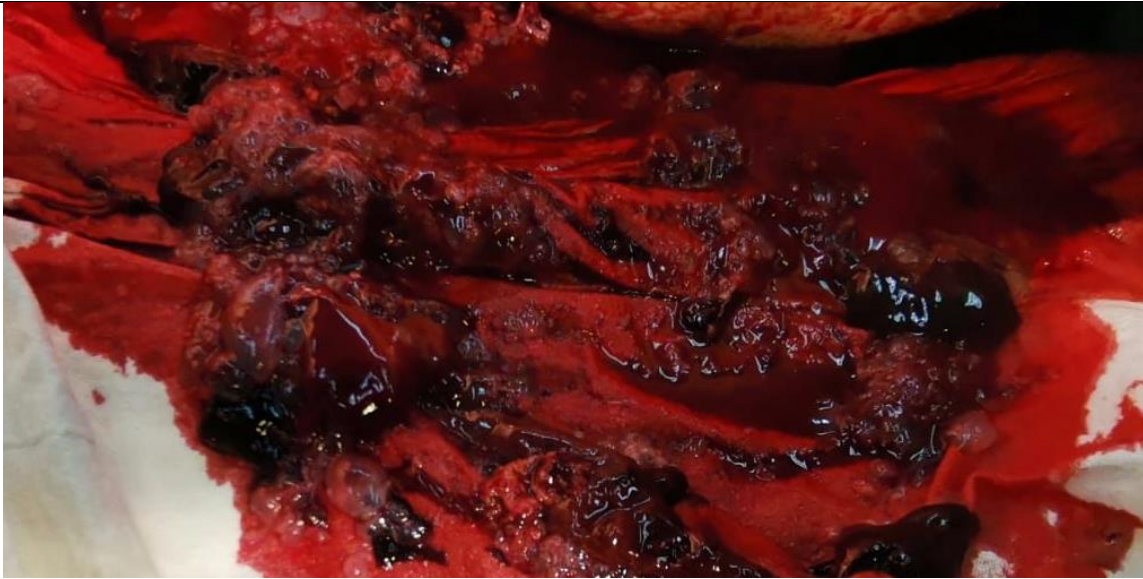
Las pacientes adolescentes tienen mayor riesgo de desarrollar un embarazo molar y tener casos más complejos. En el caso de la paciente mencionada, presenta una mola completa, la cual se origina de las células citotrofoblásticas y sincitiales del trofoblasto veloso, esto explica los niveles abundantes de hCG (5).

La mola completa se caracteriza por no tener tejido fetal, edema difuso de las vellosidades coriónicas, hiperplasia trofoblástica; características presentes en la adolescente de este caso clínico, las cuales se pueden observar en la imagen 1 (6).

Las mujeres adolescentes tienen una incidencia mayor embarazo molar, ya que corresponden a extremos de la edad materna. Además, este grupo etario tiene mayor riesgo de hipertiroidismo y sangrados asociados a un embarazo molar con respecto al grupo de mujeres adultas (7,8). En el caso de la paciente previamente descrita, se logra documentar hipertiroidismo, un sangrado anemizante y una preeclampsia atípica.

La neoplasia trofoblástica gestacional no se ha asociado más a mujeres adolescentes con respecto a las adultas (7). Sin embargo, la NTG sí es más frecuente en mola completa en comparación con la mola

**Figura 1.** Material obtenido posterior a la evacuación endouterina



**Fuente.** Propia de la autora, Dra. Mariana Peña Miranda.

parcial. Los criterios de alto riesgo para desarrollo de una NTG son: tamaño uterino superior al esperado, niveles séricos de hCG >100 000 mUI/ml y quistes ováricos tecaluteinicos de >6 cm de diámetro (9,10). En el caso de la paciente, se identificaron dos factores de riesgo para desarrollar una NTG; aunque no presentó quistes tecaluteinicos mayores a 6cm, es posible observarlos en menor tamaño en la imagen 2.

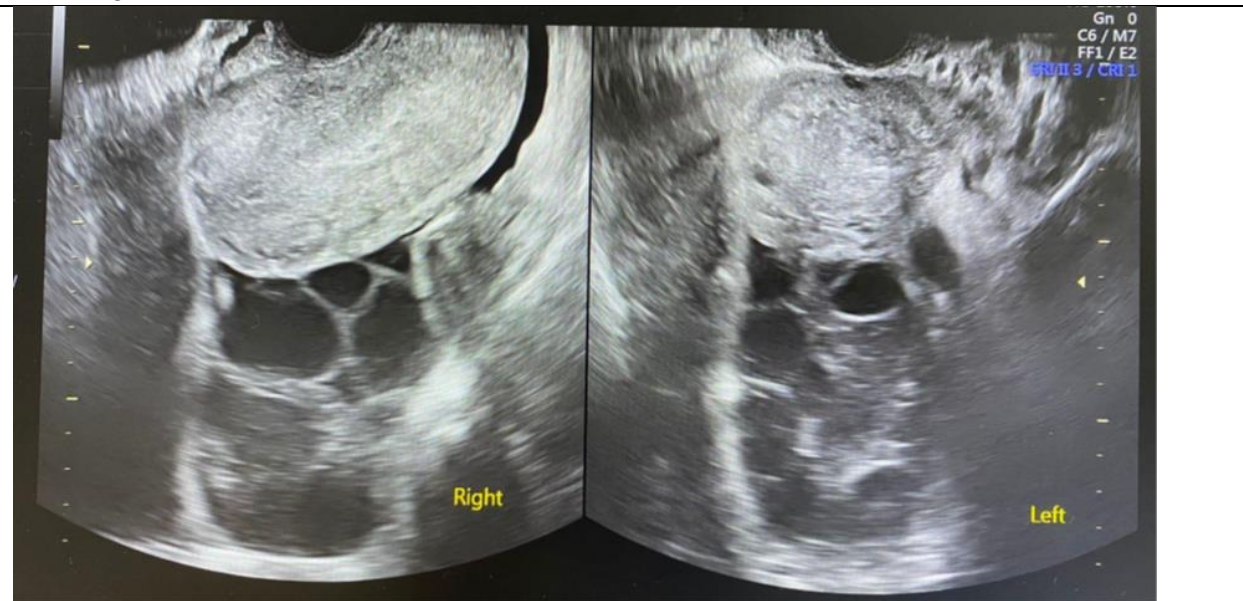
Para garantizar la monitorización precisa, es importante motivar a la paciente a utilizar un método anticonceptivo fiable, ya que con un nuevo embarazo es imposible el seguimiento. Los anticonceptivos orales después de la evacuación molar, en comparación con los métodos de barrera, no aumentan el riesgo ni la agresividad clínica de la NTG (11). En el caso de la paciente en cuestión, se le ofrecieron diversos métodos anticonceptivos, los cuales rechazó. Después del tratamiento quirúrgico por evacuación o histerectomía, se debe dar un seguimiento de las pacientes con niveles de hCG cada una o dos semanas hasta la

normalización de la hCG, y luego mensualmente (11). Un aumento de la hCG progresivo de más del 10% en tres valores durante al menos dos semanas o un nivel de hCG estancado en  $\pm 10\%$  en cuatro mediciones durante al menos tres semanas son criterios de NTG posmolar (12). El seguimiento del caso de la paciente mencionada no se llevó a cabo debido a que la usuaria perdió contacto con los servicios de salud.

La quimioterapia profiláctica en el caso de enfermedad trofoblástica gestacional rara vez se administra; sin embargo, puede considerarse en pacientes con mola completa tratada mediante evacuación en lugar de histerectomía, alto riesgo de desarrollar neoplasia trofoblástica gestacional, y cuyo seguimiento de hCG no está disponible o no es fiable (11).

En el caso de la paciente analizada, esta regresa meses después con sangrado y nueva hCG positiva. Ultrasonográficamente, con embarazo aparentemente normal de 14+0 semanas con fetocardia presente. Este hallazgo complica significativamente el

**Figura 2.** Quistes teca luteinicos de la paciente evidenciados mediante ultrasonido transvaginal durante el internamiento.



**Fuente.** Propia de la autora, Dra. Mariana Peña Miranda.

seguimiento posterior al embarazo molar, por ende, hubiese sido útil considerar la posibilidad de administrar quimioterapia profiláctica previo al egreso de su internamiento, ya que posee múltiples factores de riesgo para NTG.

En los casos de riesgo social o escaso acceso a servicios de salud con riesgo elevado de una NTG, se ha planteado el manejo con quimioterapia profiláctica (13). Se ha visto que la utilización de metotrexate 100 mg intramuscular en dosis única como terapia profiláctica logra una normalización de la hCG cinco semanas antes que las que no recibieron el tratamiento (14). Se ha documentado que pacientes tratadas con metotrexate 1 mg/kg cuatro dosis cada 48 horas de forma profiláctica tras un embarazo molar de alto riesgo tuvo una incidencia de NTG menor en contraste con el grupo control (15).

## CONCLUSIONES

La enfermedad trofoblástica gestacional tiene mayor incidencia en los extremos de edad. Las pacientes jóvenes son más propensas a padecerla y estas no siempre cuentan con una situación social adecuada. Para casos de alto riesgo de NTG, como el de la paciente expuesta anteriormente, se debe valorar el beneficio de mantener a estas usuarias internadas en manejo con metotrexate profilático, vigilando la respectiva hepatotoxicidad, por el elevado riesgo de no tener un seguimiento adecuado y desarrollar una NTG.

Los autores declaran que no se dieron situaciones de conflicto de interés en este reporte.

## REFERENCIAS

1. Darling AJ, Albright BB, Strickland KC, Davidson BA. Molar Pregnancy: Epidemiology, Diagnosis, Management, Surveillance. *Curr Obstet Gynecol Rep.* Feb 19, 2022;11(2):133-41.
2. Leible S, Figueroa F, Mitelman G, Venegas P, Carvajal J. Embarazo molar cervical. Diagnóstico y tratamiento quirúrgico con legrado uterino y ligadura de arterias cervicales. *RECHOG.* 30 de diciembre, 2021;86(5):7730.
3. Khush B, Humera G, Kalsoom N. Diagnostic accuracy of ultrasound in early detection of molar pregnancy. *KMUJ [Internet].* Dec 31, 2022 [cited Jan 24, 2024]. Available from: <https://www.kmuj.kmu.edu.pk/article/view/21651>
4. Tantengco OAG, De Jesus FCC, Gampoy EFS, Ornos EDB, Vidal MS, Cagayan MSFS. Molar pregnancy in the last 50 years: A bibliometric analysis of global research output. *Placenta.* Sep, 2021;112:54-61.
5. Berek JS, Hacker NF. *Berek & Hacker's Gynecologic Oncology*, 7th ed., Wolters Kluwer, 2021.
6. Memtsa M, Johns J, Jurkovic D, et al. Diagnosis and outcome of hydatidiform moles in missed-miscarriage: a cohort-study, systematic review and meta-analysis. *Eur J Obstet Gynecol Reprod Biol* 2020.
7. Özer M, Özer PT, Karaca I, Yıldırım Karaca S, İleri A, Budak A. A comparison of the clinical features of molar pregnancy in adolescents and adults. *Pak J Med Sci [Internet].* Apr 03, 2024;40(5). Available from: <https://www.pjms.org.pk/index.php/pjms/article/view/8383>
8. Pereira JV, Lim T. Hyperthyroidism in gestational trophoblastic disease - a literature review. *Thyroid Res.* 2021.
9. Sun SY, Melamed A, Goldstein DP, et al. Changing presentation of complete hydatidiform mole at the New England Trophoblastic Disease Center over the past three decades: does early diagnosis alter risk for gestational trophoblastic neoplasia? *Gynecol Oncol.* 2015.
10. Vargas R, Barroilhet LM, Esselen K, et al. Subsequent pregnancy outcomes after complete and partial molar pregnancy, recurrent molar pregnancy, and gestational trophoblastic neoplasia: an update from the New England Trophoblastic Disease Center. *J Reprod Med.* 2014.
11. Ngan HYS, Seckl MJ, Berkowitz RS, et al. Diagnosis and management of gestational trophoblastic disease: 2021 update. *Int J Gynaecol Obstet.* 2021.
12. Berkowitz RS, Goldstein DP. Current advances in the management of gestational trophoblastic disease. *Gynecol Oncol.* 2013.
13. Wang Q, Fu J, Hu L, et al. Prophylactic chemotherapy for hydatidiform mole to prevent gestational trophoblastic neoplasia. *Cochrane Database Syst Rev.* 2017.
14. Biswas J, Dasgupta S, Datta M, et al. Effect of single-dose methotrexate injection to prevent neoplastic changes in high risk complete hydatidiform mole: A randomised control trial. *J Family Med Prim Care.* 2022.
15. Aminimoghaddam S, Mahmoudzadeh F, Mohammadi M. Prophylactic Chemotherapy with Methotrexate Leucovorin in High-Risk Hydatidiform Mole. *Asian Pac J Cancer Prev.* Jun 01, 2020;21(6):1755-8.