



## Hernia de Littré: revisión de la literatura

### Littre's hernia: literature review



Recibido  
13/01/2024

Corregido  
19/01/2024

Aceptado  
20/01/2024

<sup>1</sup> Luis Joel Condor Gualpa

Universidad Técnica de Ambato, Ambato, Ecuador

 <https://orcid.org/0000-0002-5164-3669>

<sup>2</sup> Dr. Fabián Eduardo Yépez Yerovi

Hospital General Ambato, Ambato, Ecuador

Universidad Técnica de Ambato, Ambato, Ecuador

 <https://orcid.org/0000-0002-4334-1716>

### RESUMEN

La hernia de Littré es un hallazgo raro con menos de 100 casos reportados en la literatura, que se describe como la presencia de un divertículo de Meckel dentro de un saco herniario. Su incidencia es desconocida, pero se ha informado que el 1% de los pacientes con divertículo de Meckel desarrollará una hernia de Littré. Aunque el divertículo de Meckel es más común en hombres, la Hernia de Littré se presenta de manera similar tanto en hombres como en mujeres, y se expone típicamente como una hernia femoral, inguinal y umbilical. La hernia de Littré puede permanecer asintomática, siendo diagnosticada en forma incidental durante la cirugía, presentar síntomas y signos inespecíficos como dolor abdominal, distensión, náuseas y vómitos o desarrollar un cuadro complicado como estrangulamiento, encarcelamiento, perforación y fístula enterocutánea. Su diagnóstico definitivo, por lo general, se encuentra intraoperatoriamente durante la reparación de la hernia. El tratamiento es quirúrgico e incluye la reparación del defecto herniario y el manejo del divertículo de Meckel. La resección del divertículo de Meckel está indicada en los casos de hernia de Littré complicada, pero la resección en el contexto de un divertículo de Meckel asintomático hallado incidentalmente es un caso particular que plantea dilemas terapéuticos.

**PALABRAS CLAVE:** hernia de Littré; divertículo de Meckel; conducto onfalomesentérico.

### ABSTRACT

Littre's hernia is a rare finding with less than 100 cases reported in the literature that is described as the presence of a Meckel's diverticulum within a hernial sac. Its incidence is unknown, but it has been reported that 1% of patients with Meckel's diverticulum will develop a Littre's hernia. Although Meckel's diverticulum is more common in men, Littre's hernia presents similarly in both men and women and is typically exhibited as a femoral, inguinal, and umbilical hernia. Littre's hernia may remain asymptomatic, being diagnosed incidentally during surgery, present with non-specific symptoms and signs such as abdominal pain, bloating, nausea and vomiting, or develop



a complicated picture such as strangulation, incarceration, perforation and enterocutaneous fistula. Its definitive diagnosis is usually found intraoperatively during hernia repair. Treatment is surgical and includes repair of the hernia defect and management of Meckel's diverticulum. Resection of Meckel's diverticulum is indicated in cases of complicated Littré's hernia, but resection in the context of an incidentally found asymptomatic Meckel's diverticulum is a particular case that poses therapeutic dilemmas.

**KEYWORDS:** Littré's hernia; Meckel's diverticulum; omphalomesenteric duct.

<sup>1</sup> Estudiante de la carrera de medicina, Universidad Técnica de Ambato. Correo: lcondor7923@uta.edu.ec

<sup>2</sup> Médico especialista en cirugía general, graduado de la Universidad Central del Ecuador. Código médico: 1712059714. Correo: fe.yopez@uta.edu.ec

## INTRODUCCIÓN

La hernia de Littré (HL) es un hallazgo raro con menos de 100 casos reportados en la literatura, que se describe como la presencia de un divertículo de Meckel (DM) dentro de un saco herniario (1,2). La HL puede permanecer asintomática, siendo diagnosticada en forma incidental durante una cirugía diagnóstica o terapéutica, presentar síntomas y signos inespecíficos o desarrollar un cuadro complicado (1,3). Debido a su rareza de presentación, la información respecto a esta rara entidad clínica es limitada y su manejo plantea un dilema terapéutico, sobre todo si se trata de un DM asintomático hallado incidentalmente (4-6). El objetivo de este estudio es revisar la evidencia científica actual concerniente a la epidemiología, la etiopatogenia, la presentación clínica, el diagnóstico y el manejo de la HL, con el fin de proporcionar una comprensión integral de esta patología de la pared abdominal, además de contribuir con la divulgación de información basada en evidencia útil para la comunidad médica.

## MÉTODO

El artículo expone una revisión bibliográfica de carácter descriptivo. Se realizó la búsqueda de evidencia científica actualizada sobre la HL a partir de publicaciones en revistas científicas en bases de datos como

PubMed, ScienceDirect, IntraMed, Cochrane Library, SciELO, el buscador especializado Google Scholar y otras revistas de alto impacto.

Las estrategias de búsqueda implementadas involucraron el empleo de descriptores específicos: "hernia de Littré", "divertículo de Meckel" y "conducto onfalomesentérico". Se establecieron criterios de inclusión que comprendían: artículos que aborden directamente el tema de HL en la población adulta y el manejo del DM, investigaciones originales, revisiones sistemáticas, reportes de casos, artículos publicados en inglés y español, estudios publicados en los últimos cinco años con ciertas excepciones debido a la relevancia de los estudios, y pertinencia temática enfocada hacia las ciencias de la salud y medicina. Se excluyeron otras fuentes no académicas como sitios web y artículos a los que no se pueda acceder de manera abierta. A partir de los criterios de búsqueda anteriormente mencionados, se realizó un análisis crítico por parte de los autores y se seleccionaron 33 artículos para la síntesis de esta revisión.

## HERNIA DE LITTRÉ

La HL es el hallazgo de un DM dentro de un saco herniario que se origina por la protrusión del divertículo a través de una

abertura de la pared abdominal (7). Se clasifica en dos subtipos distintos: una HL "verdadera", que es más común y contiene solo el DM, y una HL "mixta", que es menos frecuente y contiene un segmento de intestino delgado además del DM (8). Schizas *et al.* (2), en una revisión sistemática de 53 casos de HL en adultos, reportaron que la incidencia global de la HL verdadera es siete veces mayor que la de las HL mixtas. La HL verdadera puede confundirse más fácilmente con una hernia de Richter, en la que una parte de la pared intestinal está estrangulada en el saco herniario, pero no hay MD involucrado (2,8).

### DIVERTÍCULO DE MECKEL

El DM es el remanente embriológico del conducto onfalomesentérico y surge de su obliteración incompleta durante la quinta semana de gestación (2,7,9). La descripción típica del DM se puede dar mediante la "regla de los 2", según la cual el DM se observa en el 2% de la población, alcanza 2 pulgadas de largo (5 cm), ocurre dentro de los 2 pies (60 cm) proximales a la válvula ileocecal en el borde antimesentérico del íleon, es 2 veces más común en hombres y, si cursa con síntomas, generalmente se presentan con sangrado rectal indoloro en la primera década de vida con una edad promedio de 2 años (2).

El DM fue identificado por primera vez por el cirujano alemán Wilhelm Fabricius Hildanus en 1598, pero recibió el nombre de Johann Friedrich Meckel, quien estableció por primera vez su origen embriológico en 1809 (10,11). En 1745, el cirujano francés Alexis Littré publicó por primera vez tres casos clínicos en los que encontró un divertículo contenido en el interior de un saco herniario; desde entonces, a la presencia del divertículo dentro de un saco herniario se lo conoce como HL (1,12).

### EPIDEMIOLOGÍA

El DM es la anomalía congénita más común del tracto gastrointestinal con una incidencia del 2 al 3% (13). Los hombres son los más afectados con una relación hombre:mujer de 3:1-2 (11). La probabilidad de complicaciones es generalmente más alta en la primera infancia (<2 años de edad), y se estima en un 4% (14). El riesgo de complicaciones disminuye con la edad, siendo tan bajo como el 1% para los pacientes de 40 años y prácticamente nulo a los 70 años (14).

Debido a la extremada rareza de la HL y a los pocos casos reportados por la literatura, su incidencia aún se desconoce. Informes anteriores han estimado una incidencia del 1% de HL entre todos los casos de DM (15). Aunque el DM se encuentra con mayor frecuencia en hombres, la HL se presenta en una proporción similar tanto en hombres como en mujeres (3). La revisión sistemática más extensa sobre el tema realizada por Răcăreanu *et al.* (3) de 98 casos de HL en adultos identificó una proporción hombre-mujer casi igual; sin embargo, existen otros estudios que informan un predominio femenino (2). Respecto a la localización de la hernia, la misma revisión describe la mayoría de los casos en la región femoral (50%), seguida de la región inguinal (27.55%) y umbilical (11.22%) (3). Estos datos coinciden con otros estudios como los reportados por Schizas *et al.* (2), pero difieren de estudios previos que informan que la mayoría de las HL ocurren en la región inguinal, seguida de las regiones femoral y umbilical (1,16,17).

### ETIOPATOGENIA

El DM, a diferencia de los divertículos duodenales y yeyunoileales, es un verdadero divertículo, y para poder

comprender su naturaleza es necesario revisar su origen embriológico (18). En la tercera semana de gestación, el conducto vitelino, también llamado conducto onfalomesentérico, está ampliamente permeable permitiendo que el saco vitelino se comunique con el intestino (18,19). Entre la quinta y novena semana de gestación, el conducto se obstruye y la placenta reemplaza al saco vitelino como fuente de nutrición fetal. Si el conducto vitelino no logra obliterarse completamente, puede producirse un DM (18). Esta es la razón por la que un DM es un divertículo verdadero (y el único divertículo verdadero) del intestino delgado que contiene todas las capas del intestino delgado. Curiosamente, la falta de obliteración del conducto vitelino puede dar lugar a otras anomalías, aunque son mucho menos frecuentes que un DM (18). Tales anomalías incluyen una fístula vitelina u onfalomesentérica, que ocurre si todo el conducto permanece permeable; un quiste del conducto vitelino, que resulta de la falta de obliteración del lado umbilical del conducto; y un cordón fibroso que conecta el íleon con el ombligo (figura 1). El DM es el más común y representa el 90% de las anomalías del conducto vitelino (18). Hasta el 60% de los DM tienen mucosa heterotópica, mayormente mucosa gástrica (50%), pancreática (5%) y, con menos frecuencia, colónica, endometroide y hepatobiliar (7,20).

## MANIFESTACIONES CLÍNICAS

Los síntomas y signos presentes en la HL no son específicos y consisten en dolor abdominal, distensión, náuseas y vómitos (2). Se ha descrito que su progreso es más gradual en comparación con otros tipos de hernias (2). No hay síntomas o signos clínicos de diagnóstico característicos para diferenciar la HL de otras hernias; sin

embargo, antecedentes clínicos de sangrado rectal indoloro, fístula enterocutánea a través de un saco herniario y reducción manual incompleta de la hernia deben alertar al cirujano sobre la posibilidad de una HL (19,21,22).

## COMPLICACIONES

La mayoría de las HL complicadas son presentaciones de emergencia con encarcelamiento y estrangulamiento (3). Răcăreanu *et al.* (3) describieron una alta prevalencia de complicaciones preoperatorias: estrangulamiento (38.46%), encarcelamiento (14.29%), perforación (13.19%) y fístula enterocutánea (9.89%). El encarcelamiento de la HL se describe como el atrapamiento del DM dentro del saco herniario, lo que provoca la inflamación del tejido atrapado. Este tejido, en última instancia, puede reducir el flujo arterial, provocando isquemia y necrosis del contenido de la hernia, lo que se conoce como estrangulamiento (17). Una hernia estrangulada puede provocar translocación bacteriana y necrosis de la pared intestinal, lo cual, a su vez, puede conducir a perforación intestinal y sepsis (23). En el caso de la HL encarcelada o estrangulada, el paciente puede presentar una tumoración dolorosa e irreductible, y es posible que no haya estigmas de obstrucción intestinal, ya que solo el DM, pero no la luz del intestino, está involucrado en la hernia (21). Debido a este potencial de complicaciones de una HL, la Sociedad Mundial de Cirugía de Emergencia (WSES) para la reparación de emergencia de hernias complicadas de la pared abdominal recomiendan realizar una cirugía de emergencia ante la sospecha de estrangulación intestinal (23).

## DIAGNÓSTICO

El diagnóstico preoperatorio de la HL es poco probable, por la ausencia de manifestaciones clínicas y hallazgos radiológicos específicos, y generalmente se realiza intraoperatoriamente (12,20).

La detección temprana de la progresión de una hernia encarcelada a una hernia estrangulada es difícil de lograr por medios clínicos o de laboratorio, lo que implica un gran desafío en el diagnóstico temprano (23). Los signos de síndrome de respuesta inflamatoria sistémica (SRIS) como fiebre, taquicardia y leucocitosis, así como rigidez de la pared abdominal, se consideran indicadores comunes de estrangulación (23).

Los exámenes radiológicos generalmente muestran complicaciones del DM que conducen a la cirugía, y la observación directa del DM complicado arrojará el diagnóstico correcto (21). Las radiografías simples pueden revelar signos de obstrucción intestinal, pero rara vez revelan su causa (2). El papel tanto de la ecografía abdominal como de la tomografía computarizada (TC) es crucial, pero con frecuencia no llegan a un diagnóstico definitivo (2). Schizas *et al.* (2) describen la utilización de la ecografía en ocho casos, y de la TC en 10 casos de los 53 incluidos en su estudio, para respaldar el procedimiento de diagnóstico; no obstante, la presencia del DM en el saco herniario se confirmó durante la cirugía en todos los casos (2). La exploración con tecnecio-99m puede ayudar en el diagnóstico, pero a menudo es innecesaria, no disponible en todos los hospitales y costosa (24). A pesar de los avances en las técnicas radiológicas, el diagnóstico preoperatorio de la HL y su diferenciación de otras hernias sigue siendo un reto (21).

## TRATAMIENTO

El tratamiento de la HL es quirúrgico e incluye la reparación del defecto herniario y el manejo del DM (21). No existe un consenso real sobre el manejo del DM en sí, pero su abordaje depende de su presentación clínica (19). La resección es el procedimiento indicado para los casos sintomáticos, mientras que para aquellos casos asintomáticos hallados incidentalmente la resección es controversial (1,22).

### Reparación del defecto herniario

La reparación de este tipo de hernia no está bien definida en la literatura, pero debe cumplir con los principios básicos de toda reparación herniaria (25). El abordaje quirúrgico se puede realizar mediante abordaje abierto o endoscópico y la reparación de la pared puede ser anatómica con sutura o incluir el uso de malla (de acuerdo a la circunstancia del DM) (26). Răcăreanu *et al.* (3) y Schizas *et al.* (2) informan en sus estudios que la laparotomía es el abordaje seleccionado en la mayoría de los casos, siendo realizada en el 44.78% y el 94.3% de los casos, respectivamente. Esto se puede entender debido a que la mayoría de las presentaciones de HL son situaciones complicadas y requieren un abordaje de emergencia.

### Uso de material protésico (malla)

Schizas *et al.* (2) informó el uso de malla en nueve casos (17%), y Răcăreanu *et al.* (3) en 20 casos (32.97%). Răcăreanu *et al.* informaron, además, que el uso de malla fue más frecuente en pacientes sometidos a abordajes laparoscópicos y menos utilizado en pacientes sometidos a laparotomías, esto debido a que la laparoscopia se realizó en casos menos complicados y sin contaminación del sitio quirúrgico (2,3). En



ambos estudios se entiende que el riesgo de contaminación del campo fue el factor principal para evitar el uso de malla. En este punto es importante destacar la importancia de evaluar la vitalidad del contenido herniario durante el procedimiento quirúrgico previo a la toma de decisiones de usar o no una malla; para esto, la clasificación de heridas de los Centros para el Control y la Prevención de Enfermedades (CDC) estratifica el sitio quirúrgico según la probabilidad y el grado de contaminación de la herida en el momento de la operación:

- **Clase I** = heridas limpias
- **Clase II** = heridas limpias y contaminadas
- **Clase III** = heridas contaminadas
- **Clase IV** = heridas sucias o infectadas

Dada la rareza de las presentaciones de la HL, no existen recomendaciones puntuales sobre su manejo, por lo que es prudente extrapolar datos de entidades clínicas similares. Las pautas de reparación de hernia de emergencia de la WSES de 2017 recomiendan la colocación de malla permanente en un campo quirúrgico "limpio" y "limpio-contaminado", debido al bajo riesgo de infección y la prevención de la recurrencia; por lo tanto, si se reseca un DM en la reparación de una HL, es probable que se pueda colocar una malla permanente de manera segura (8,23). Por el contrario, para un campo "contaminado" o "sucio" después de una hernia estrangulada con compromiso vascular y necrosis, se debe considerar la reparación solo de tejido o la colocación de una malla biológica de acuerdo con las pautas de WSES (8,23). La clasificación de las heridas quirúrgicas de la CDC adaptada al sitio quirúrgico en la HL y las recomendaciones de la WSES para el uso de malla se resumen en la Tabla 1.

Si bien Răcăreanu *et al.* (3) indican que el uso de malla se ha asociado con una estancia postoperatoria más corta, la contaminación del campo, la presencia de complicaciones mecánicas, y las alteraciones isquémicas de la pared del divertículo o del asa comprometida, pueden contraindicar su uso por el riesgo de infección (1,3,21). Tal como lo indica la WSES, debe abstenerse de utilizar malla en cualquier caso en el que se sospeche de contaminación, debido a las complicaciones postoperatorias que se puedan desarrollar, como infección de la herida, dehiscencia de la herida y seroma (23,26).

### **Hernia de Littré complicada (divertículo de Meckel sintomático)**

El tratamiento del DM sintomático es la resección quirúrgica abierta o laparoscópica, según el tipo y la integridad de la base del divertículo y el íleon adyacente, así como la presencia y ubicación de tejido heterotópico o tumor dentro del divertículo (21). La presencia de tejido heterotópico no se puede predecir con precisión en el intraoperatorio, ya sea por palpación o apariencia macroscópica, pero puede sospecharse con base en la relación entre la altura y la base del divertículo (altura/base). Si esta es mayor a 2, la probabilidad aumenta, por lo que se justifica la resección incluso en ausencia de complicaciones, pudiendo realizar cualquier tipo de resección (1,21). La resección quirúrgica puede ir desde la diverticulectomía, resección en cuña o resección segmentaria. La elección del tipo de resección surgirá de la de valoración de las características macroscópicas del divertículo, si el divertículo es de base estrecha, sin compromiso vascular, sin masa palpable, puede realizarse la diverticulectomía (figura 2) o resección en cuña con cierre transversal (figura 3) (6,21).

Si la base del divertículo es ancha, hay sospecha de presencia de tejido heterotópico, hay compromiso vascular, signos de inflamación, isquemia, necrosis o perforación en la base, es preferible realizar una resección segmentaria y anastomosis (figura 4) (1,21,27). Dependiendo del tamaño y la ubicación de los tumores benignos dentro del divertículo, la diverticulectomía simple es suficiente, mientras que los tumores malignos requieren una resección amplia del intestino y el mesenterio (6).

Según informan Răcăreanu *et al.* (3), de todos los casos de HL reportados, la resección del DM fue el tipo de resección más comúnmente realizada (63.01%), seguido de la resección intestinal (31.51%) y la preservación del DM en un pequeño número de casos (5.48%). Schizas *et al.* (2) de la misma manera informaron que todos los casos reportados en su estudio fueron sometidos a resección del DM. Las técnicas descritas para la resección del DM en los casos de HL son la resección manual y anastomosis (57,14%), resección con engrapadora (40,48%) e ileostomía (2,38%) (3). Tal como lo indica la literatura, la resección del DM es el tratamiento de elección en los casos de HL complicada, y la elección del tipo de resección y la técnica de reparación se basará en la valoración de la vitalidad del contenido herniario, contaminación del campo quirúrgico, características del DM y la experiencia del cirujano (23) (Figura 5).

### **Hernia de Littré no complicada (divertículo de Meckel asintomático hallado incidentalmente)**

Si bien el tratamiento del DM sintomático es la resección quirúrgica, existe controversia sobre el manejo correcto de un DM asintomático cuando se descubre

incidentalmente durante la cirugía, debido a las posibles complicaciones posteriores a su resección. En la toma de decisiones sobre el posible abordaje (dejar o reseccionar), se consideran dos variables: el riesgo de complicaciones asociadas a la resección y el riesgo futuro de dejar intacto el divertículo (14).

La literatura existente respecto al tema es contradictoria. Existen estudios que están a favor de la resección del DM que es hallado incidentalmente (4,20,27), y otros que no recomiendan la resección (28,29). Algunos autores han optado por estimar factores de riesgo antes de realizar una resección; tal es el caso de Robijn *et al.* (4), quienes propusieron un sistema de puntuación de riesgo a ser utilizado como guía para tomar la decisión de reseccionar o no un DM (4,22). Este sistema de clasificación se basa en cuatro factores de riesgo: sexo masculino, pacientes menores de 45 años, divertículos mayores de 2 cm y presencia de banda fibrosa. Se otorga puntos a cada factor de riesgo según su presencia o ausencia con un máximo de 10 puntos, y si la puntuación de riesgo es mayor o igual a 6 puntos, se sugiere la resección del DM asintomático (Tabla 2) (4).

Existen otros estudios que reflejan estos mismos criterios, pero con ligeras diferencias, como la edad. Lequet *et al.* (5) y Kuru *et al.* (6) sugieren un corte de edad de 50 años; además, Kuru *et al.* mencionan la presencia anormal de tejido en el examen de histopatología como otro factor de riesgo a considerar.

Si bien la identificación de los factores de riesgo podría ser útil para la toma de decisiones, estos estudios no realizan un seguimiento con vigilancia a largo plazo, por lo que no se pueden evaluar los resultados con respecto a la probabilidad de complicaciones de la resección de un DM

versus las complicaciones por dejar un DM intacto. Estos resultados deben ponderarse adecuadamente en futuras investigaciones para desarrollar una guía adecuada basada en evidencia que aclare la discusión actual de si todos los DM incidentales deben ser resecados o solo aquellos con alto riesgo, y si es así, es esencial que se definan estos factores de riesgo (30).

## CONCLUSIONES

La HL es un hallazgo raro con menos de 100 casos descritos en la literatura. Clínicamente, se presenta con signos y síntomas inespecíficos, lo que hace que su diagnóstico preoperatorio sea muy improbable. Las técnicas de imagen pueden ser útiles sobre todo para identificar las complicaciones, pero el diagnóstico definitivo se realiza intraoperatoriamente. A pesar de los avances radiológicos, su diferenciación de otras hernias sigue siendo un reto.

La resección del DM es el tratamiento de elección en los casos de HL complicada. La elección del tipo de resección y la técnica de reparación se basan en la valoración de la vitalidad del contenido herniario, la contaminación del campo quirúrgico, las características del DM y la experiencia del cirujano. Se debe abstener de utilizar malla en cualquier caso en el que se sospeche de contaminación del sitio quirúrgico debido a las complicaciones postoperatorias. El abordaje del DM en una HL asintomática es un caso particular que plantea un dilema terapéutico y no tiene pautas claras sobre cuándo debe resecarse. Está claro, especialmente en la literatura reciente, que hay un movimiento hacia la resección para aquellos casos con factores de alto riesgo, pero es necesario que las futuras investigaciones definan cuales son estos

factores de riesgo con base en un seguimiento con vigilancia a largo plazo.

Dada la rareza de la presentación de la HL y la falta de directrices que definan el enfoque óptimo de esta entidad específica pero que puede presentarse en la práctica clínica, se hace un llamado a todos los cirujanos a estar preparados para realizar un diagnóstico adecuado y adaptar el tratamiento quirúrgico a cada caso individual. Además, deben informar constantemente sobre estos casos para mejorar aún más la evidencia disponible hasta la fecha.

## REFERENCIAS

1. Beraldo G, Reyes S, Varela Vega M, Rodríguez A. Hernia de Littré en adultos: Reporte de 2 casos clínicos. *Salud Mil [Internet]*. Diciembre, 2021 [citado el 11 de enero, 2024];40(2):72-79. DOI: 10.35954/sm2021.40.2.7.e502
2. Schizas D, Katsaros I, Tsapralis D, Moris D, Michalinos A, Tsilimigras DI, et al. Littré's hernia: a systematic review of the literature. *Hernia [Internet]*. 2019 [citado el 11 enero 2024];23(1):125–30. DOI: 10.1007/s10029-018-1867-0
3. Răcăreanu M, Preda SD, Preda A, Strâmbu VDE, Radu PA, Bratiloveanu TC, et al. Management of Littré Hernia—Case Report and Systematic Review of Case Reports. *J Clin Med [Internet]*. 2023 [citado el 11 enero 2024];12(11):3743. DOI: 10.3390/jcm12113743
4. Robijn J, Sebrechts E, Miserez M. Management of incidentally found Meckel's diverticulum. A new approach: Resection based on a risk score. *Acta Chir Belg [Internet]*. 2006 [citado el 11 enero 2024];106(4):467–70. DOI: 10.1080/00015458.2006.11679933
5. Lequet J, Menahem B, Alves A, Fohlen A, Mulliri A. Meckel's diverticulum in the



- adult. *J Visc Surg* [Internet]. 2017 [citado el 11 enero 2024];154(4):253–9. DOI: 10.1016/j.jviscsurg.2017.06.006
6. Kuru S, Kismet K. Meckel's diverticulum: Clinical features, diagnosis and management. *Rev Esp Enfermedades Dig* [Internet]. 2018 [citado el 11 enero 2024];110(10):726–32. DOI: 10.17235/reed.2018.5628/2018
  7. Curmi A, Dimech AP, Dalli R, Mostafa A, Debono J. A Rare Case of Acquired Transthoracic Littré's Hernia. *Surg J* [Internet]. 2019 [citado el 11 enero 2024];05(04):e150-3. DOI: 10.1055/s-0039-1696727
  8. Johnson GGRJ, Holden J, Helewa RM, Hochman D, Hyun E. A strangulated meckel's diverticulum in an inguinal hernia: A case report and literature review. *Int Med Case Rep J* [Internet]. 2021 [citado el 11 enero 2024];14(1):605–9. DOI: 10.2147/IMCRJ.S325390
  9. Yépez F, Carranza A. Raro caso de obstrucción intestinal por vólvulo de íleon terminal debido a divertículo de Meckel en paciente geronte. *Polo del Conoc* [Internet]. 2022 [citado el 11 de enero, 2024];7(6):626–39. DOI: 10.23857/pc.v7i6.4095
  10. Sempértegui Moscoso R, Campos Abad S, Salazar Suárez JA, Reyes IpiALES L, Santillán X. Divertículo de Meckel, reporte de tres casos en hospitales de tercer nivel de Quito, Ecuador. *Metro Cienc* [Internet]. 2022 [citado el 11 de enero, 2024];30(3):75–84. DOI: 10.47464/metrociencia/vol30/3/2022/75-84
  11. Quinaluisa Erazo CA, Veintimilla Pesantez BP, Vásquez Cevallos AV, Colcha Proaño GT. Diagnóstico y tratamiento divertículo de Meckel. *Reciamuc* [Internet]. 2020 [citado el 11 de enero, 2024];4(1):212–9. DOI: 10.26820/reciamuc/4.(1).enero.2020.212-219
  12. Alejandro J, Ortíz S. Oclusión intestinal mecánica secundaria a hernia de Littré. *Rev Cubana Cirugía* [Internet]. 2022 [citado el 11 de enero, 2024];61(3):1-7. Disponible a partir de: <https://pesquisa.bvsalud.org/portal/resorce/pt/biblio-1441516>
  13. Bains HK, Agostinho N, Hamilton AE, Byrne C. What is in the sac? Littré hernia. *ANZ J Surg* [Internet]. 2020 [citado el 11 enero 2024];90(5):896–8. DOI: 10.1111/ans.15353
  14. Zyluk A. Management of incidentally discovered unaffected Meckel's diverticulum – a review. *Polish J Surg* [Internet]. 2019 [citado el 11 enero 2024];91(6):41–46. DOI: 10.5604/01.3001.0013.3400
  15. Nilsson E, Olsson S, Polistena A, Ali A, Dedey F, Avenia N, et al. An alternative management of a Littré hernia case: food for thought. *G Chir* [Internet]. 2019 [citado el 11 enero 2024];40(4):360-3. Disponible a partir de: [https://journals.lww.com/jisa/Fulltext/2019/07000/An\\_alternative\\_management\\_of\\_a\\_Littr\\_hernia\\_case\\_.18.aspx](https://journals.lww.com/jisa/Fulltext/2019/07000/An_alternative_management_of_a_Littr_hernia_case_.18.aspx)
  16. Bouhout T, Serji B, Egyir EU, El Amri B, Bouhout I, Soufi M, et al. An unusual complication of Meckel's diverticulum: Littré's hernia. *Pan Afr Med J* [Internet]. 2018 [citado el 11 enero 2024];31:243. DOI: 10.11604/pamj.2018.31.243.10740
  17. Janez J. Littré Hernia - An Occasional Cause Of Acute Abdomen. *Biomed J Sci Tech Res* [Internet]. 2018 [citado el 11 enero 2024];2(2):2496-2497. DOI: 10.26717/bjstr.2018.02.000725
  18. Charles J. Shackelfors *Surgery of the Alimentary Tract*. Eighth edi. Elsevier; 2019. pp 910-913

19. Essobiyou TB, Pali E, Keheou AP, Issa M, Dosseh ED. Unusual form of inguinal hernia: A case report of Littré's hernia strangled. *Int J Surg Case Rep* [Internet]. 2022 [citado el 11 enero 2024];98:107570. DOI: 10.1016/j.ijscr.2022.107570
20. Tartaglia D, Cremonini C, Strambi S, Ginesini M, Biloslavo A, Paiano L, et al. Incidentally discovered Meckel's diverticulum: should I stay or should I go? *ANZ J Surg* [Internet]. 2020 [citado el 11 enero 2024];90(9):1694–9. DOI: 10.1111/ans.16189
21. Evola G, Piazzese E, Bonanno S, Di Stefano C, Di Fede GF, Piazza L. Complicated Littré's umbilical hernia with normal Meckel's diverticulum: A case report and review of the literature. *Int J Surg Case Rep* [Internet]. 2021 [citado el 11 enero 2024];84:106126. DOI: 10.1016/j.ijscr.2021.106126
22. Usman A, Rashid MH, Ghaffar U, Farooque U, Shabbir A. Littré's Hernia: A Rare Intraoperative Finding. *Cureus* [Internet]. 2020 [citado el 11 enero 2024];12(10):10–3. DOI: 10.7759/cureus.11065
23. Birindelli A, Sartelli M, Di Saverio S, Coccolini F, Ansaloni L, van Ramshorst GH, et al. 2017 update of the WSES guidelines for emergency repair of complicated abdominal wall hernias. *World J Emerg Surg* [Internet]. 2017 [citado el 11 enero 2024];12:37. DOI: 10.1186/s13017-017-0149-y
24. Ghorishi A, Levin N, Rajalingam K, Sanchez D. Littré's hernia: a case report of a rare intraoperative finding. *Ann Laparosc Endosc Surg* [Internet]. 2023 [citado el 11 enero 2024];8:13. DOI: 10.21037/ales-22-45
25. Núñez Cámara M, Núñez Monar H. Hernia femoral de Littré estrangulada. Reporte de caso clínico. *Rev Chil Cir* [Internet]. 2017 [citado el 11 de enero, 2024];69(6):495–7. DOI: 10.1016/j.rchic.2016.11.008
26. Ariyoshi Y, Suto T, Umemura A, Fujiwara H, Yanari S, Uesugi N, et al. Two-stage laparoscopic surgery for incarcerated umbilical Littré's hernia in severely obese patient: a case report. *Surg Case Reports* [Internet]. 2020 [citado el 11 enero 2024];6(1):245. DOI: 10.1186/s40792-020-01008-3
27. Seok D, Akrawe S, Mittal V. Case Report Littré 's hernia — a reason for resection. *J Surg Case Rep* [Internet]. 2023 [citado el 11 enero 2024];1. DOI: 10.1093/jscr/rjac617
28. Bona D, Schipani LS, Nencioni M, Rubino B, Bonavina L. Laparoscopic resection for incidentally detected Meckel diverticulum. *World J Gastroenterol* [Internet]. 2008 [citado el 11 enero 2024];14(31):4961–3. DOI: 10.3748/wjg.14.4961
29. Stone PA, Hofeldt MJ, Campbell JE, Vedula G, DeLuca JA, Flaherty SK. Meckel diverticulum: Ten-year experience in adults. *South Med J* [Internet]. 2004 [citado el 11 enero 2024];97(11):1038–41. DOI: 10.1097/01.SMJ.0000125222.90696.0
30. Rahmat S, Sangle P, Sandhu O, Aftab Z, Khan S. Does an Incidental Meckel's Diverticulum Warrant Resection? *Cureus* [Internet]. 2020 [citado el 11 enero 2024];12(9).e10307. DOI: 10.7759/cureus.10307
31. Sánchez Portela CA, Díaz Martínez J, Lizano MA, Sosa Hernández R, Ramos WR. Persistencia del conducto onfalomesentérico. Presentación de un caso Persistent Onphalomesenteric duct: A case report. *Rev Ciencias Médicas* [Internet]. 2005 [citado el 11 de

enero, 2024];9(1). Disponible a partir de:  
<http://scielo.sld.cu/pdf/rpr/v9n1/rpr11105.pdf>

32. Méndez-García C, Suárez-Grau JM, Rubio-Chaves C, Martín-Cartes JA, Docobo-Durántez F, Padillo-Ruiz J. Surgical pathology associated with meckel's diverticulum in a tertiary hospital: 12 year review. Rev Esp Enfermedades Dig [Internet]. 2011 [citado el 11 enero 2024];103(5):250–4. DOI: 10.4321/S1130-01082011000500005
33. Grapin C, Bonnard A, Helardot P-G. Cirugía del divertículo de Meckel. EMC - Técnicas Quirúrgicas - Apar Dig [Internet]. 2006 [citado el 11 de enero, 2024];22(1):1–6. DOI: 10.1016/S1282-9129(06)45309-5

## ANEXOS

### Tablas

<b>Tabla 1.</b> Clasificación del sitio quirúrgico de la CDC con adaptación a la Hernia de Littré y recomendaciones WSES para el uso de malla		
<b>Clase (CDC)</b>	<b>Hernia de Littré</b>	<b>Recomendaciones para el uso de malla (WSES)</b>
<b>Clase I / limpia</b>	Pacientes con un campo quirúrgico limpio. No existe compromiso vascular del DM.	Se recomienda la reparación protésica con malla sintética en pacientes con incarceration intestinal y sin signos de estrangulamiento o resección intestinales concurrente.
<b>Clase II / limpio-contaminado</b>	Pacientes que tienen una HL complicada con estrangulación intestinal o necesidad concomitante de resección intestinal sin derrame entérico importante.	Se puede realizar una reparación protésica emergente con malla sintética (sin aumento de la morbilidad relacionada con la herida a los 30 días) y se asocia con un riesgo significativamente menor de recurrencia, independientemente del tamaño del defecto de la hernia.
<b>Clase III / contaminado</b>	Pacientes estables con hernia de Littré estrangulada con necrosis intestinal o derrame entérico grave durante la resección intestinal.	Se recomienda la reparación primaria cuando el tamaño del defecto es pequeño (< 3 cm); cuando no es factible la sutura directa, se puede utilizar una malla biológica para la reparación. La elección entre una malla biológica reticulada y no reticulada debe evaluarse en función del tamaño del defecto y del grado de contaminación. Si no se dispone de una malla biológica, la reparación con malla de poliglactina o el tratamiento de la herida abierta con reparación retardada pueden ser una alternativa viable.
<b>Clase IV / infectados sucio</b>	Pacientes con peritonitis por perforación intestinal.	

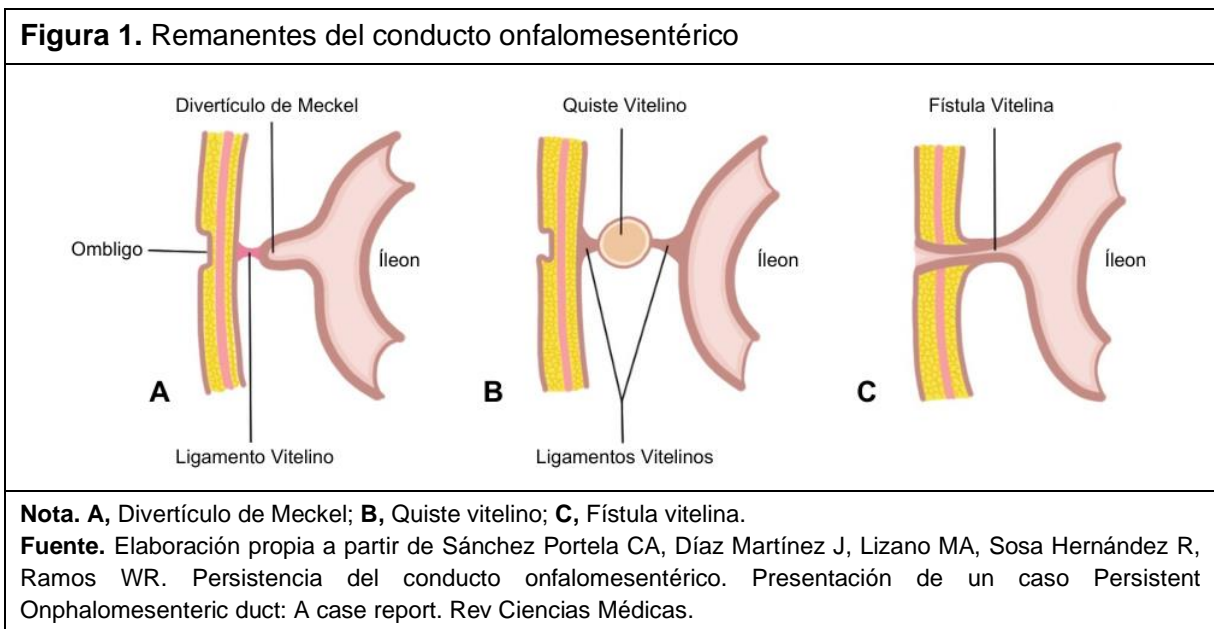
**Abreviatura.** CDC, Centros para el Control y la Prevención de Enfermedades; **WSES**, Sociedad Mundial de Cirugía de Emergencia; **DM**, Divertículo de Meckel; **HL**, Hernia de Littré.  
**Fuente.** Elaboración propia a partir de 23. Birindelli A, Sartelli M, Di Saverio S, Coccolini F, Ansaloni L, van Ramshorst GH, et al. 2017 update of the WSES guidelines for emergency repair of complicated abdominal wall hernias. World J Emerg Surg

**Tabla 2.** Escala de riesgo según Robijn para la resección del DM hallado incidentalmente

Factor de riesgo		Puntaje
Sexo	Masculino	3
	Femenino	1
Edad	< 45 años	2
	> 45 años	1
Longitud del DM	> 2 cm	2
	<2 cm	1
Presencia de banda fibrosa	Sí	3
	No	0

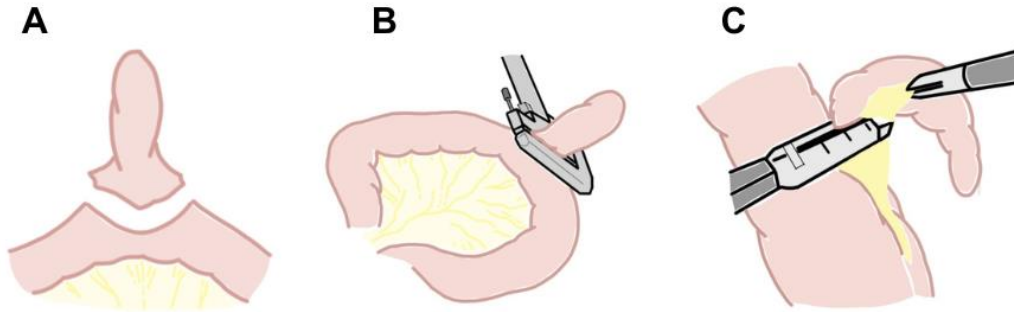
**Fuente.** Robijn J, Sebrechts E, Miserez M. Management of incidentally found Meckel's diverticulum. A new approach: Resection based on a risk score. Acta Chir Belg

### Figuras





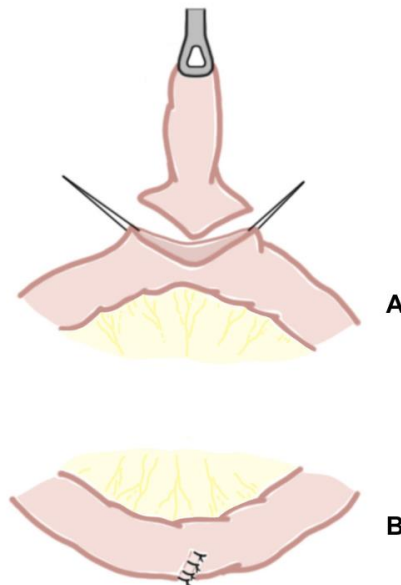
**Figura 2.** Técnicas empleadas en diverticulectomía



**Nota.** Consiste en extirpar el divertículo de Meckel del revestimiento del intestino delgado. **A**, diverticulectomía simple y enterorrafia en laparotomía; **B**, diverticulectomía con grapadora mecánica; **C**, diverticulectomía mediante endocortador y endograpadora en cirugía laparoscópica.

**Fuente.** Elaboración propia a partir de Sánchez Portela CA, Díaz Martínez J, Lizano MA, Sosa Hernández R, Ramos WR. Persistencia del conducto onfalomesentérico. Presentación de un caso Persistent Onphalomesenteric duct: A case report. Rev Ciencias Médicas.

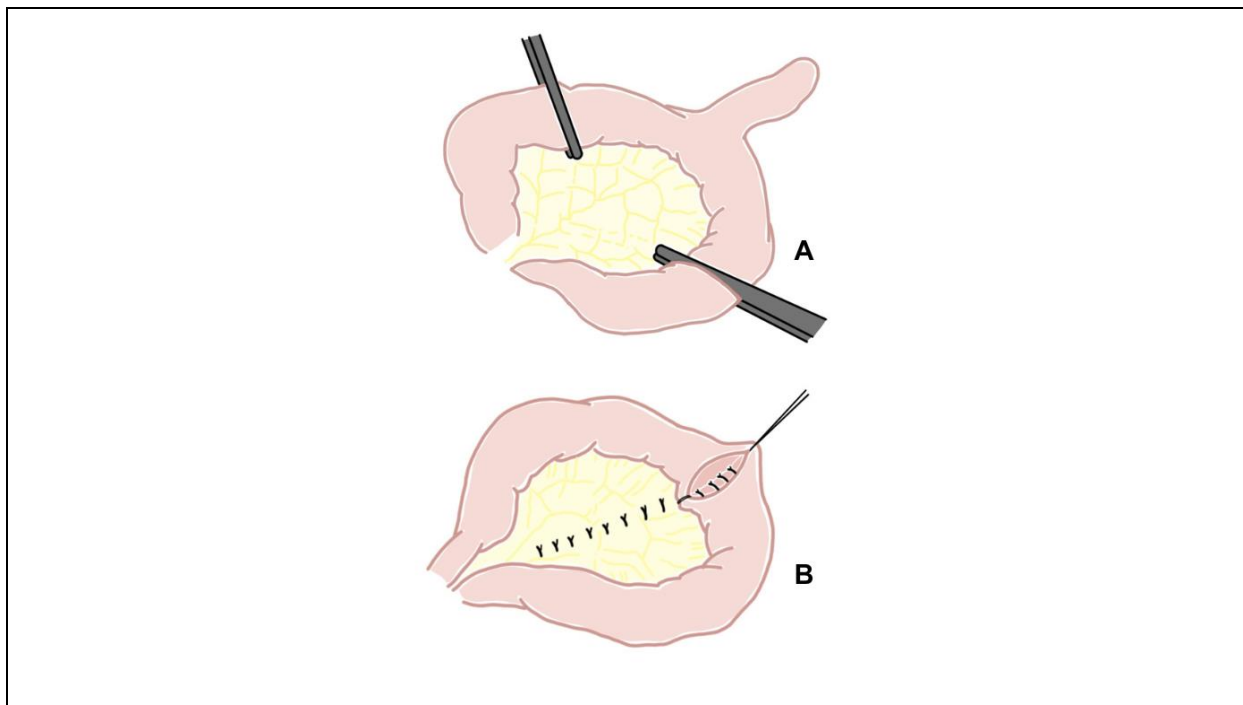
**Figura 3.** Resección en cuña



**Nota.** Consiste en resecar el divertículo de Meckel, excepto su base de implantación en el intestino delgado. **A**, sección del divertículo de Meckel por su base; **B**, sutura transversal con puntos separados.

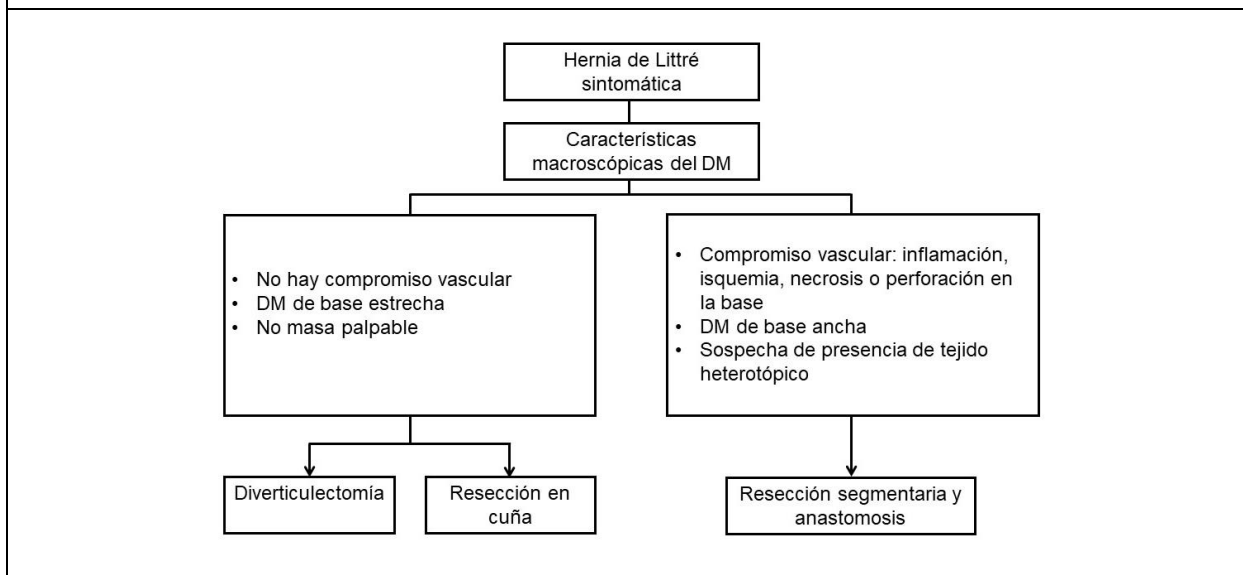
**Fuente.** Elaboración propia a partir de Grapin C, Bonnard A, Helardot P-G. Cirugía del divertículo de Meckel. EMC - Técnicas Quirúrgicas - Apar Dig.

**Figura 4.** Resección segmentaria con anastomosis ileoterminal



**Nota.** Consiste en resecar un segmento corto de intestino delgado a ambos lados de la base de implantación del divertículo. **A**, hemostasia y sección del mesenterio, corte del intestino; **B**, sutura transversal con puntos separados.  
**Fuente.** Elaboración propia a partir de de Grapin C, Bonnard A, Helardot P-G. Cirugía del divertículo de Meckel. EMC - Técnicas Quirúrgicas - Apar Dig.

**Figura 5.** Algoritmo de tratamiento de Hernia de Littré sintomática



**Abreviatura.** DM, divertículo de Meckel.  
**Fuente.** Elaboración propia de autor.