



Patología vascular del testículo: varicocele

Vascular pathology of the testicle: varicocele



¹ Dr. Daniel Navarro Morales

Investigador independiente, San José, Costa Rica

<https://orcid.org/0000-0002-6847-5227>

² Dr. José Mauricio Soto Zúñiga

Clínica Santa Catalina, San José, Costa Rica

<https://orcid.org/0000-0002-1748-1723>

³ Dr. Andrés Murillo Durán

Hospital Nacional de Niños, San José, Costa Rica

<https://orcid.org/0000-0002-1681-4645>

Recibido
21/02/2023

Corregido
17/03/2023

Aceptado
20/03/2023

RESUMEN

El plexo venoso pampiniforme es el sistema encargado del drenaje sanguíneo testicular, el cual se encuentra rodeando el cordón espermático. El varicocele se define como la dilatación tortuosa de carácter varicosa de las venas del plexo pampiniforme, particularmente en la porción escrotal. Se ha demostrado que esta patología se presenta con más frecuencia en el teste izquierdo. Cuando se presenta en el derecho es de suma importancia asegurarse de descartar una masa abdominal que aumente la resistencia vascular. Los jóvenes entre los 9 y 25 años, aproximadamente, son quienes poseen mayor incidencia a sufrir un varicocele. Esta enfermedad normalmente no está asociada a síntomas, pero en algunas circunstancias puede causar dolor y darle una sensación de pesadez en el teste para el paciente, principalmente al ejercitarse. Usualmente se lleva a cabo un tratamiento expectante, a excepción de aquellos pacientes que sí sufren síntomas, con quienes se recomienda el tratamiento quirúrgico.

PALABRAS CLAVE: urología; fertilidad; hombre; varicocele; testículos.

ABSTRACT

The pampiniform venous plexus is the system in charge of testicular blood drainage, which is found surrounding the spermatic cord; Varicocele is defined as tortuous varicose dilatation of the veins of the pampiniform plexus, particularly in the scrotal portion. It has been shown that this pathology occurs more frequently in the left testicle, while when it occurs in the right it is extremely important to ensure that an abdominal mass that increases vascular resistance is ruled out. Young people between the ages of 9 and 25 approximately are the ones who have the highest incidence of suffering from a varicocele. This disease is normally not associated with symptoms, but in some circumstances, it can cause pain and give the patient a feeling of



heaviness in the testicle, mainly when exercising. Usually, an expectant treatment is carried out, except for those patients who if they suffer symptoms, surgical treatment is recommended.

KEYWORDS: urology; fertility; man; varicocele; testicles.

¹ Médico general, graduado de la Universidad de Ciencias Médicas (UCIMED). Código médico: [MED18345](#). Correo: 506navarro@gmail.com.

² Médico general, graduado de la Universidad de Costa Rica (UCR). Código médico: [MED15194](#). Correo: jmauricio.sz@gmail.com.

³ Médico general, graduado de la Universidad de Ciencias Médicas (UCIMED). Código médico: [MED11913](#). Correo: andrsm@gmail.com.

INTRODUCCIÓN

El plexo venoso pampiniforme es el sistema encargado del drenaje sanguíneo testicular, pudendo y cremastérico, el cual se encuentra rodeando el cordón espermático. El varicocele se define como la dilatación tortuosa de carácter varicosa de las venas del plexo pampiniforme, particularmente en la porción escrotal (1).

Esta patología se presenta con mayor recurrencia en teste izquierdo, esto debido a que la vena espermática de ese lado es drenada en la vena renal izquierda, lo cual va a producir un incremento en la dilatación y presión sobre el plexo pampiniforme, mientras la vena cava inferior es el destino de drenaje de la vena espermática derecha, la cual se drena de forma oblicua (2,3).

Esta enfermedad se presenta con mucha frecuencia durante la etapa prepuberal y en adolescentes, debido a que durante estas etapas el flujo de sangre hacia los testes aumenta. El reconocimiento y tratamiento del varicocele se debe llevar a cabo oportunamente, ya que esta patología es de una de las más importantes causantes corregibles de infertilidad en hombres, y se asocia en un 20% con problemas de infertilidad en adultos (1,4).

Aproximadamente un 90% de los casos se presenta en el teste izquierdo, mientras que en un 10% se llega a presentar en ambos testículos (1,5). Por su parte, se ha demostrado que únicamente alrededor de un 5% y 10% de los casos presentan síntomas, como los son sensación de

pesadez en la bolsa escrotal y dolor, pero gran parte de los pacientes son asintomáticos (1).

En esta revisión bibliográfica, lo que se busca es realizar una descripción sobre la fisiopatología, el diagnóstico y el tratamiento del varicocele según la evidencia científica, para ayudar a su comprensión y brindar herramientas para combatir la enfermedad.

MÉTODO

El presente artículo trata de una revisión bibliográfica de carácter descriptivo, para la cual se utilizaron 17 artículos seleccionados con los siguientes criterios de inclusión: artículos en los idiomas inglés y español, con fechas de publicación desde el año 2018 hasta el año 2023, considerando el rango de cinco años de actualización de la información como pertinente. Se llevó a cabo mediante búsqueda de publicaciones, artículos de revistas científicas, metaanálisis, y revisiones sistémicas, procedentes de diferentes fuentes digitales, entre las que se encuentran Elsevier, PubMed y Google Scholar. Se utilizaron revisiones con énfasis en las palabras claves relacionadas, como: “urología”, “fertilidad”, “hombre”, “varicocele” y “testículos”.

EPIDEMIOLOGÍA

Se ha demostrado a través de estudios que únicamente de un 10% a un 25% de los hombres sufren esta enfermedad, la cual

también está asociada en un 20% a problemas de fertilidad en adultos, pero aproximadamente un 25% de los hombres que sufren la patología poseen anomalías en su espermograma (1,6,7).

Aproximadamente, entre un 5-10% de los hombres con esta patología son sintomáticos, y se estima que alrededor de un 90% de los pacientes no presentan síntomas (4).

ETIOPATOGENIA

El plexo venoso pampiniforme es el sistema encargado del drenaje sanguíneo testicular, pudiendo y cremastérico, el cual se encuentra rodeando el cordón espermático. Normalmente, las válvulas de las venas se encargan de que el flujo de sangre se dirija hacia una misma dirección, sin embargo, podría acumularse la sangre y dilatarse las venas si estas válvulas sufren algún grado de disfunción (3).

Anatómicamente, se forma un ángulo de 90° del drenaje venoso de la vena espermática del lado izquierdo produciendo un flujo vertical contra gravitatorio, lo cual justifica porque gran parte de los varicoceles son en el teste izquierdo.

Se genera dilatación de las venas del plexo pampiniforme del lado izquierdo, debido a un incremento de la presión hidrostática de ese lado por compresión aortomesentérica (2,3,8).

Al lado derecho, el funcionamiento cambia, donde la vena cava inferior es el destino de drenaje de la vena espermática derecha, la cual se drena de forma oblicua, facilitando que se drenen las venas. No se conoce el causante de esta patología en el teste derecho, pero se especula que se encuentra relacionado con el mal funcionamiento de las válvulas de las venas en esta área.

En algunos casos se han notado variaciones anatómicas donde la vena espermática de este lado no es drenada de forma directa en la vena cava inferior, siendo drenada en la vena renal derecha, lo cual es el problema y principal causante de los varicoceles del lado izquierdo (8-10).

Se ha demostrado que la estasis sanguínea producida y el reflujo de sangre en las venas aumentan la temperatura de los testículos, lo que está asociado con su disfunción; esto origina hipoxia, apoptosis y que las células de Leydig, Sertoli y germinales se vuelvan tóxicas (4,5,11).

CLASIFICACIÓN

Los varicoceles pueden ser calificados de dos formas, por localización o por tamaño.

Por localización:

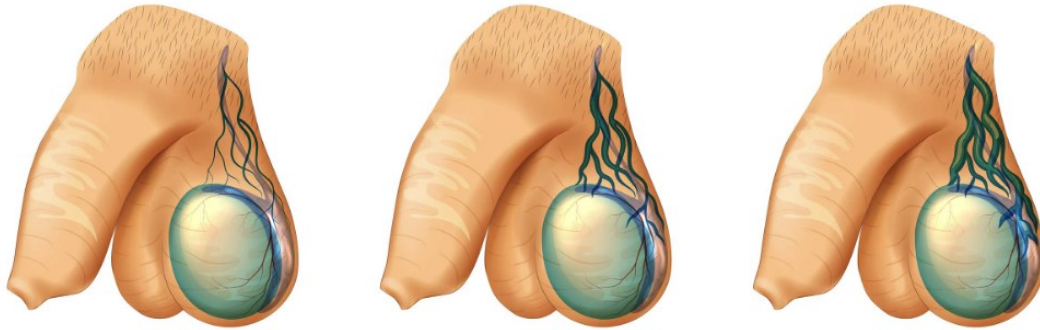
- Bilateral: los pacientes suelen ser subclínicos.
- Unilateral derecho.
- Unilateral izquierdo (5).

Por tamaño:

- Tercer grado: se puede observar y palpar en reposo. Se puede sentir fácilmente, con una descripción similar a una bolsa con larvas, y cuando el paciente se pone en pie, provoca que el teste aumente su tamaño (1,4,12).
- Segundo grado: no se puede ver, pero en reposo se puede palpar (1,4,13).
- Primer grado: se puede palpar solo si el afectado lleva a cabo la maniobra de Valsalva (1,4,13).

Subclínico: se detecta gracias a pruebas complementaria como en el Doppler. Se define como reflujo de sangre en la vena espermática, y no se puede ver ni palpar (4,5,13).

Figura 1. Clasificación de varicocele según el tamaño



Comentario. Grados de varicocele: primer, segundo y tercer grado, respectivamente de izquierda a derecha.
Fuente. Varicocele [Internet]. Centrourologico.mx. 2020, disponible en: <https://centrourologico.mx/varicocele/>

FACTORES DE RIESGO

Los principales factores de riesgo asociados al desarrollo de varicocele son alteraciones al desarrollarse los músculos cremastéricos y distensión escrotal. Otros aspectos asociados a esta patología son debilidad de los tejidos vasculares y conectivos (5).
Anatómicamente, se forma un ángulo de 90° del drenaje venoso de la vena espermática del lado izquierdo, produciendo un flujo vertical contra gravitatorio, lo que ocasiona un incremento de la presión hidrostática de ese lado por compresión aortomesentérica, lo cual incrementa los factores de riesgo del testículo izquierdo a sufrir varicocele (5).

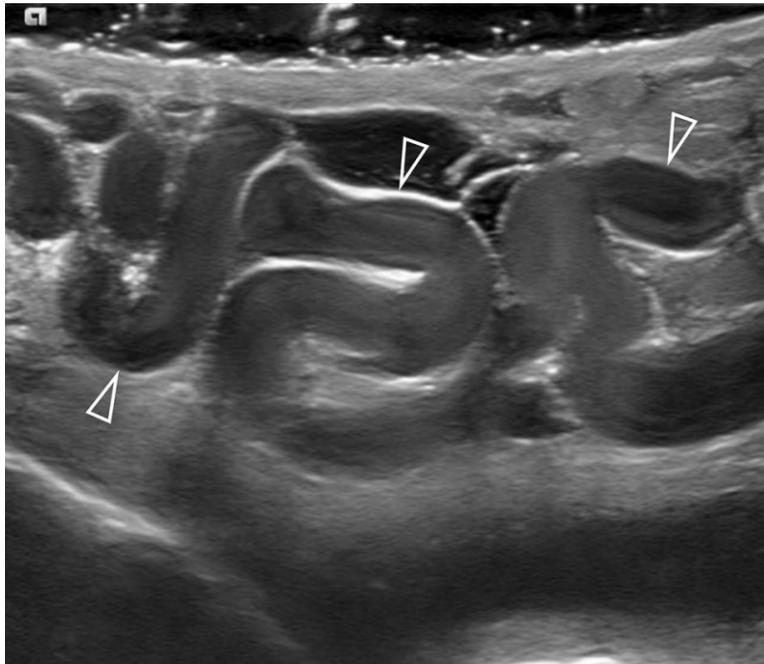
MANIFESTACIONES CLÍNICAS

Gran parte de los hombres que sufren varicocele son asintomáticos, pero algunos pueden sufrir dolor en el teste afectado o sentir pesadez de este (1,13).
Normalmente, no se pueden observar, a excepción de los de grado III, en los cuales el paciente posee en su bolsa escrotal una tumoración blanda; sin embargo, no causa malestar, y se nota más al ponerse de pie (13).

DIAGNÓSTICO

Las enfermedades testiculares se suelen diagnosticar de forma clínica, por lo tanto, llevar a cabo una anamnesis y una exploración física adecuada es fundamental. Se debe conocer si hubo un cambio en el tamaño de los testes, y si se presentan masas inguinales o escrotales; también se debe realizar un diagnóstico diferencial de otras enfermedades en esta zona, como criptorquidia, hidrocele, un quiste funicular o epidídimo, hasta un tumor (1,2,6,9).
Al inicio, el afectado debe estar de pie, posteriormente se pide que lleve a cabo la maniobra Valsalva, aumentando la presión y facilitando la palpación del varicocele. Se va a percibir como una red varicosa subcutánea, después realizar una exploración de lado, aparentando de que el varicocele desapareció (1,4,9).
Para diagnosticar el varicocele se debe llevar a cabo una ecografía testicular y renal, debido a que es necesario eliminar cualquier sospecha de la existencia de otro causante, como lo puede ser un tumor retroperitoneal, el cual puede comprimir la vena renal izquierda, provocando que disminuya el retorno venoso del teste (1).

Figura 2. Ecografía testicular de varicocele



Comentario. Identificación de varicocele mediante escala de grises a través de ecografía.

Fuente. Bertolotto M, Freeman S, Richenberg J, Belfield J, Dogra V, Huang DY, et al. Ultrasound evaluation of varicoceles: systematic literature review and rationale of the ESUR-SPIWG Guidelines and Recommendations. *J Ultrasound* [Internet]. 2020;23(4):487–507.

Para observar venas dilatadas, como ha evolucionado el tamaño del testículo, si existe un reflujo venoso patológico, se pueden llevar a cabo exámenes complementarios a través de la ecografía Doppler del teste. Si el paciente padece de un varicocele derecho de veloz instauración, que se mantiene aun cuando el paciente se encuentra acostado, es primordial asegurarse de que el flujo sanguíneo no esté obstruido, como por ejemplo con una masa abdominal o una trombosis de la vena cava inferior (2,4,13).

Se pueden cuantificar las hormonas de testosterona, luteinizante y fólculo estimulante o un espermograma a aquellos hombres que sufren problemas de fertilidad, lo cual va a permitir conocer el efecto del varicocele en las células Sertoli y Leydig (4).

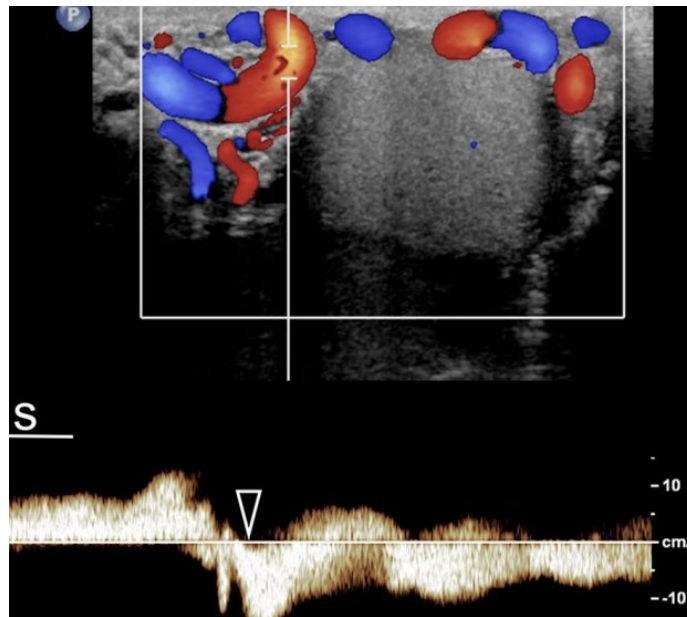
TRATAMIENTO

Usualmente, para esta enfermedad se lleva a cabo un manejo conservador en aquellos hombres asintomáticos, solo en aquellos casos en los que no se ponga en riesgo la fertilidad del paciente, y se va a manejar mediante visitas anuales al especialista encargado. El manejo quirúrgico precoz no ha producido una mejora en los resultados andrológicos obtenidos (1,6).

Medidas de analgesia y soporte son incluidas en el manejo expectante. También es necesario reducir aquellos movimientos de alto impacto, debido a que mediante estas consideraciones el paciente va a sufrir mucho menos dolor (9).

El tratamiento quirúrgico se suele aplicar únicamente a aquellos que sufrieron alteraciones del espermograma, pero es

Figura 3. Ecografía doppler de varicocele



Comentario. Obsérvese la inversión del flujo vascular.

Fuente: Bertolotto M, Freeman S, Richenberg J, Belfield J, Dogra V, Huang DY, et al. Ultrasound evaluation of varicoceles: systematic literature review and rationale of the ESUR-SPIWG Guidelines and Recommendations. *J Ultrasound* [Internet]. 2020;23(4):487–507.

recomendado llevar a cabo la varicocelectomía en el momento cuando esté asociada a reducción en el volumen de los testículos, que se produzcan varicoceles en ambos testes, en varicocele de tercer grado, que el paciente presente síntomas, que se relacione a alteraciones en la espermatogénesis y que existan antecedentes asociados con infertilidad como haber sufrido torsión testicular previamente (1,9).

Los requisitos para realizar un tratamiento quirúrgico al varicocele es que el paciente posea un varicocele bilateral de tercer grado, unilateral, que afecte la calidad del esperma, que genere sensación de pesadez de los testículos y malestar escrotal (13,16). Existen tres métodos de cirugía para tratar esta patología, el primero es la varicocelectomía, el cual consta de una cirugía abierta donde se entra por la vía

inguinal y se ligan las venas. El segundo es la cirugía laparoscópica, que tiene como objetivo realizar una ligadura en bloque del plexo pampiniforme, normalmente se hace con clips. El tercero es la embolización percutánea, la cual es ligeramente invasiva, y da la posibilidad de reducir el dolor a la hora de tratar el varicocele, debido a que es ambulatoria y se utiliza anestesia local, y se basa en la utilización de líquidos embolizantes. Todos estos distintos métodos de manejo quirúrgico poseen como propósito ligar las venas causantes del varicocele (2-4,6,11).

PRONÓSTICO

Se ha demostrado que aproximadamente en un 90% de las ocasiones en las que se realiza varicocelectomía, esta es efectiva. Alrededor de un 70% de los afectados que

sufren varicocele de segundo o tercer grado van a presentar una reducción del tamaño del teste afectado, el cual posteriormente podría perjudicar el teste sano, pero la espermatogénesis y la reducción del tamaño se puede revertir a través del procedimiento quirúrgico anteriormente mencionado, donde hasta en un 70% de los casos obtienen una mejoría en la producción de semen, la cual se empieza a demostrar después de los tres meses de que se realiza la cirugía (1,6).

COMPLICACIONES

La probabilidad de que el paciente sufra complicaciones después de haber realizado la cirugía es muy baja, pero se ha notado que la trombosis de la vena renal, epididimitis, varicoceles recidivantes, hidrocele postoperatoria y el dolor en los testículos son síntomas que se han visto hasta 10 días después de haber realizado el tratamiento (4,17).

CONCLUSIONES

La mayoría de los pacientes que sufren varicoceles no presentan síntomas, y se lleva a cabo un manejo conservador, pero si el paciente llega a presentar síntomas que se asocien con problemas de fertilidad o dolor, se puede tratar. Los varicoceles se suelen diagnosticar de forma clínica, por lo tanto, llevar a cabo una anamnesis y una exploración física adecuada es fundamental. Los requisitos para realizar un tratamiento quirúrgico al varicocele es que el paciente posea un varicocele bilateral de tercer grado, unilateral, que afecte la calidad del esperma, con sensación de pesadez de los testículos y malestar escrotal. Hasta en un 70% de los casos obtienen una mejoría en la producción de semen, la cual se empieza a demostrar después de los tres meses de

que se realiza la cirugía. Se ha notado que la trombosis de la vena renal, epididimitis, varicoceles recidivantes, hidrocele postoperatorio o dolor en los testículos son síntomas que se han visto hasta 10 días después de haber realizado el tratamiento.

REFERENCIAS

1. Rodríguez J, Hijano F. Identificación y tratamiento de las principales patologías testiculares. *Form Act Pediatr Aten Prim*. 2018;pag:43-50.
2. Cebrián C, Liras J, Moreno C, Ayuso R. Patología testicular en la edad pediátrica: criptorquidia, escroto agudo y varicocele. *Bol pediatr [Internet]*. 2019 [citado el 22 de febrero de 2023];1–10. Disponible en: <https://pesquisa.bvsalud.org/portal/resource/pt/ibc-183161>
3. Cebrián C. Criptorquidia y patología testículo-escrotal en la edad pediátrica [Internet]. *Pediatría integral*. 2019 [citado el 22 de febrero de 2023]. Disponible en: <https://www.pediatriaintegral.es/publicacion-2019-09/criptorquidia-y-patologia-testiculo-escrotal-en-la-edad-pediatica/>
4. Cuzin B. Tratamiento del varicocele. *EMC - Urol [Internet]*. 2019 [citado el 22 de febrero de 2023];51(1):1–7. Disponible en: [http://dx.doi.org/10.1016/s1761-3310\(19\)41721-0](http://dx.doi.org/10.1016/s1761-3310(19)41721-0)
5. Su JS, Farber NJ, Vij SC. Pathophysiology and treatment options of varicocele: An overview. *Andrologia [Internet]*. 2021 [citado el 22 de febrero de 2023];53(1):e13576. Disponible en: <http://dx.doi.org/10.1111/and.13576>
6. Sasson D, Kashanian JA. Varicoceles. *JAMA [Internet]*. 2020 [citado el 22 de febrero de 2023];323(21):2210. Disponible en: <http://dx.doi.org/10.1001/jama.2020.0397>
7. Onwuasoanya U. The role of Inguinal Varicocelectomy in the Treatment of Varicoceles. *Asian Journal of Research and Reports in Urology*. 2022; pag:1-5.
8. Vela CI, Caravia PI, Milián ER. Actualización de aspectos anatómicos, fisiopatológicos y

- diagnóstico del varicocele. RCU [Internet]. 2019 [citado el 22 de febrero de 2023];8(2):149–63. Disponible en: <https://www.mediagraphic.com/cgi-bin/new/resumen.cgi?IDARTICULO=9167>
9. Moya A, García M, Cisneros J. Varicocele e infertilidad masculina. Rev Medica Sinerg [Internet]. 2022 [citado el 22 de febrero de 2023];7(5):e799. Disponible en: <http://dx.doi.org/10.31434/rms.v7i5.799>
 10. Fang Y, Su Y, Xu J, Hu Z, Zhao K, Liu C, et al. Varicocele-mediated male infertility: From the perspective of testicular immunity and inflammation. Front Immunol [Internet]. 2021 [citado el 22 de febrero de 2023];12:729539. Disponible en: <http://dx.doi.org/10.3389/fimmu.2021.729539>
 11. Silay MS, Hoen L, Quadackaers J, Undre S, Bogaert G, Dogan HS, et al. Treatment of varicocele in children and adolescents: A systematic review and meta-analysis from the European Association of Urology / European Society for pediatric urology guidelines panel. Eur Urol [Internet]. 2019 [citado el 22 de febrero de 2023];75(3):448–61. Disponible en: <http://dx.doi.org/10.1016/j.eururo.2018.09.042>
 12. Espinoza M. Trastornos urológicos en el varón adolescente [Internet]. Adolescere.es. [citado el 22 de febrero de 2023]. Disponible en: <https://www.adolescere.es/trastornos-urologicos-en-el-varon-adolescente/>
 13. Leslie S, Sajjad H, Siref LE. Varicocele. StatPearls Publishing; 2022
 14. Varicocele [Internet]. Centrourologico.mx. 2020 [citado el 24 de febrero de 2023]. Disponible en: <https://centrourologico.mx/varicocele/>
 15. Bertolotto M, Freeman S, Richenberg J, Belfield J, Dogra V, Huang DY, et al. Ultrasound evaluation of varicoceles: systematic literature review and rationale of the ESUR-SPIWG Guidelines and Recommendations. J Ultrasound [Internet]. 2020 [citado el 22 de febrero de 2023];23(4):487–507. Disponible en: <http://dx.doi.org/10.1007/s40477-020-00509-z>
 16. Pagani RL, Ohlander SJ, Niederberger CS. Microsurgical varicocele ligation: surgical methodology and associated outcomes. Fertil Steril [Internet]. 2019 [citado el 22 de febrero de 2023];111(3):415–9. Disponible en: <http://dx.doi.org/10.1016/j.fertnstert.2019.01.002>
 17. Bellastella G, Carotenuto R, Caiazza F, Longo M, Cirillo P, Scappaticcio L, et al. Varicocele: An endocrinological perspective. Front Reprod Health [Internet]. 2022 [citado el 22 de febrero de 2023];4:863695. Disponible en: <http://dx.doi.org/10.3389/frph.2022.863695>