



## Hibernoma, reporte de un caso

### Hibernoma, case report



<sup>1</sup> **Dr. Federico Iván Hernández Rocha**

Hospital General de Mexicali, Baja California, México

 <https://orcid.org/0000-0002-2553-5867>

<sup>2</sup> **Dr. Jesús René Rodríguez Sánchez**

Hospital Regional de alta especialidad Lic. Adolfo López Mateos – ISSSTE,  
Ciudad de México, México

 <https://orcid.org/0000-0002-6796-8193>

<sup>3</sup> **Dr. Sergio Cervantes Moreno**

Hospital General de Mexicali, Baja California, México

 <https://orcid.org/0000-0002-8248-0890>

Recibido  
23/11/2022

Corregido  
25/02/2023

Aceptado  
20/03/2023

#### RESUMEN

El hibernoma o lipoma de grasa parda es un tumor benigno infrecuente. Su etiología es desconocida. Representa aproximadamente el 1.6% de los tumores en tejido graso. Su ubicación habitual en adultos es en el muslo, aunque existen otros sitios como la zona interescapular y mediastino. Suelen ser de crecimiento lento, indoloros, definidos a la palpación, de consistencia blanda y móvil, con un tamaño de entre 5 y 10 cm. No existen criterios de malignidad conocidos, por lo que se acepta como un tumor benigno de la grasa parda. Habitualmente, se necesita de tomografía computada o resonancia magnética para su mejor caracterización. El tratamiento de elección es la resección quirúrgica completa. De momento, no existen reportes de transformación maligna o recurrencia.

**PALABRAS CLAVE:** hibernoma; lipoma; tumor de grasa parda; tumor benigno.

#### ABSTRACT

Hibernoma or lipoma of brown fat is a rare benign tumor. Its etiology is unknown. It represents approximately 1.6% of tumors in fatty tissue. Its usual location in adults is in the thigh, although there are other sites such as the interscapular zone and mediastinum. They are usually slow growing, painless, variable on palpation, soft and mobile, with a size of between 5 and 10 cm. There are no known malignancy criteria, so it is accepted as a benign tumor of brown fat. Computed tomography or magnetic resonance is usually required for its best characterization. The treatment of choice is complete surgical resection. There are currently no reports of malignant transformation or recurrence.



**KEY WORDS:** hibernoma; lipoma; brown fat tumor; benign tumor.

<sup>1</sup> Médico adscrito del servicio de Cirugía General, Hospital General de Mexicali, Baja California, México. Correo electrónico: Federico.ihr@gmail.com

<sup>2</sup> Médico residente de Neurocirugía, Hospital Regional de alta especialidad, Lic. Adolfo López Mateos, ISSSTE, Ciudad de México.

<sup>3</sup> Médico residente de Cirugía General, Hospital General de Mexicali, Baja California, México

## INTRODUCCIÓN

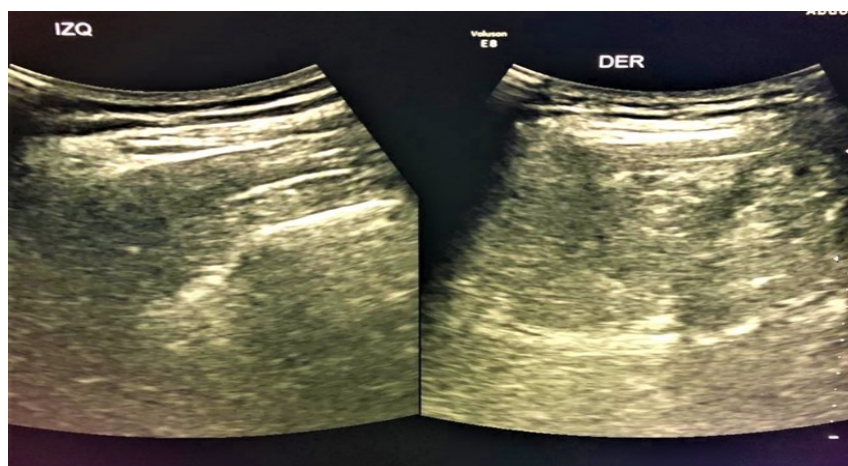
El hibernoma o lipoma de grasa parda es un tumor benigno infrecuente. Fue descrito en un inicio por Merkel en 1906, nombrado como pseudolipoma (5). Hasta el año de 1983 existían reportados 50 casos en la literatura (6). El término de hibernoma fue establecido por Gery en 1914 por su similitud con la grasa parda de los animales hibernantes (5,6). Su etiología es desconocida. Representa aproximadamente el 1.6% de los tumores en tejido graso. La principal función de la grasa parda es la termorregulación; además, posee propiedades endócrinas y metabólicas (4). Dicho tejido se encuentra en animales como fetos humanos hasta las 21 semanas en región interescapular, pared abdominal posterior, grasa suprailíaca, peripancreática y perilinfática, hasta ser reemplazada posteriormente por grasa normal (1). Se han encontrado principalmente en sitios donde normalmente existe grasa parda, tanto en

existen otros sitios de presentación como la zona interescapular y mediastino (1). A continuación, se presenta el caso de un paciente con 38 años de edad con diagnóstico de hibernoma en zona escapular derecha.

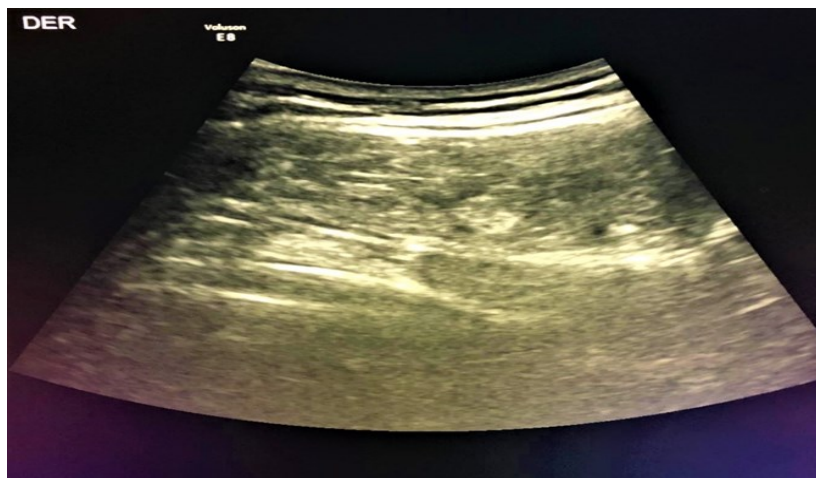## PRESENTACIÓN DE CASO

Se trata de paciente masculino de 38 años de edad, el cual no cuenta con antecedentes de relevancia para padecimiento. Inicia con aumento de volumen en región dorsal, subescapular derecho, aproximadamente hace 24 meses a la fecha actual, donde ha ido en progresión. Se agrega dolor de carácter opresivo, siendo más frecuente durante la actividad física. Se presentó ocasionalmente limitación funcional para la movilización de extremidad superior derecha, motivo por el cual acude a revisión médica. Presenta sonografía de tejidos niños como adultos (4,6,8,9). Su ubicación habitual en adultos es en el muslo, aunque

**Figura 1.** Ultrasonografía de zona subescapular derecha



**Figura 2.** Ultrasonografía de zona subescapular derecha, obsérvese tumoración de aspecto regular y homogéneo



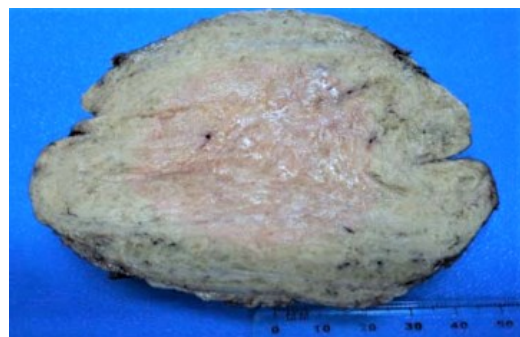
blandos subescapular derecha que muestra masa de 124 cc de características lipomatosas con dimensiones de 9 x 4 cm, aproximadamente. No se descarta lesión infiltrativa intramuscular. Se obtiene diagnóstico de tumoración en región dorsal subescapular, por lo que se somete en nuestra unidad a biopsia escisional a nivel dorsal derecho, sin complicaciones de forma programada. Una vez visto en consulta externa al paciente, se le da el diagnóstico histopatológico de: hibernoma intramuscular en región dorsal subescapular completamente extirpado.

Descripción macroscópica: en formol como tumor en región dorsal subescapular se recibe un espécimen redondeado de contorno lobulado, grisáceo, que mide 11 x 9 x 5 cm, semifirme. Al corte café pálido, homogéneo, de contorno expansivo. Se incluyen cortes representativos.

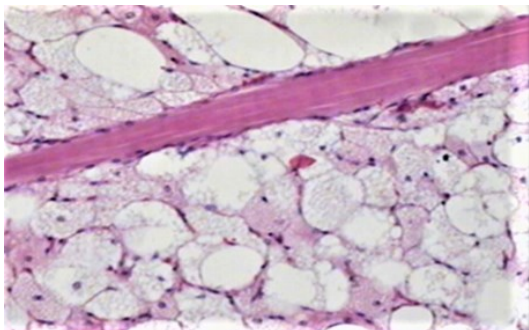
Descripción microscópica: en cortes estudiados se observa neoplasia mesenquimatosa benigna, de estirpe

adiposa en adipocitos de la grasa café. Se caracterizan por la difusa proliferación predominante de adipocitos poligonales de contorno citoplásmico nítido. Se identifican numerosas microvacuolas intracitoplásmicas, entremezcladas con adipocitos de tipo adulto de citoplasma claro (blanco), alternando con fina vascularización arborescente y constantes fascículos de tejido muscular esquelético. El contorno nítido, completamente extirpado.

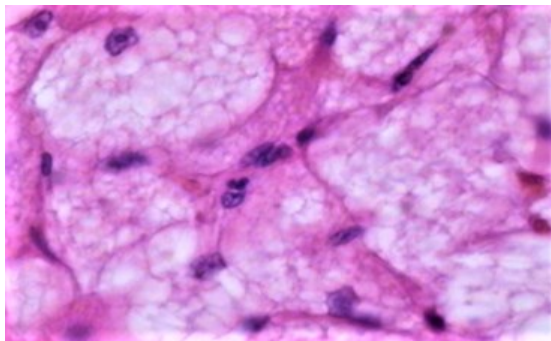
**Figura 3.** Pieza de hibernoma subescapular derecho



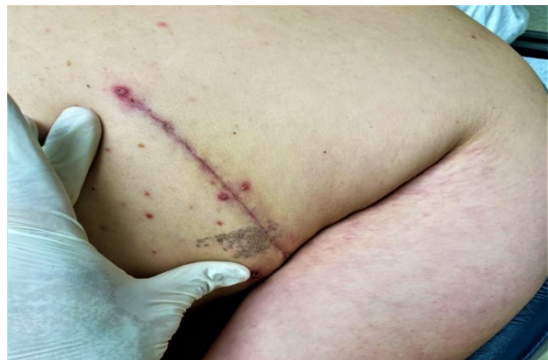**Figura 4.** Corte histológico de hibernoma bajo tinción hematoxilina y eosina



**Figura 5.** Obsérvense los abundantes núcleos celulares



**Figura 6.** Resultado posoperatorio



## DISCUSIÓN

Los hibernomas son tumoraciones de tejidos blandos, clínicamente suelen ser de crecimiento lento, indoloros, definidos a la palpación, de consistencia blanda y móvil, con un tamaño de entre 5 y 10 cm (1). Un 10% son intramusculares, generalmente son

raros en frecuencia, aunque de fácil diagnóstico anatomopatológico, por sus características histológicas (1).

No existen criterios de malignidad conocidos (3), por lo que se acepta como un tumor benigno de la grasa parda. Su ubicación más frecuente es el área interescapular, cuello, mediastino, retroperitoneo, axilas, región inguinal (2), aunque pueden encontrarse en piel cabelluda, mandíbula, hombro, periureteral y en muslos (5).

Microscópicamente presentan una formación circunscrita, cubierta por tejido fibroso, con gran trama vascular, caracterizada por hipertrofia medial, hiperplasia intimal, imágenes en “capa de cebolla” y suboclusiones excéntricas y concéntricas. Está constituido por células redondeadas de citoplasma granular eosinofílico, otras multivacuoladas de núcleo central, además de adipocitos típicos con una vacuola citoplasmática que desplaza al núcleo a la periferia (5).

El diagnóstico diferencial debe hacerse con principalmente con el lipoma atípico, liposarcoma “lipoma-like” con células que recuerden a grasa parda, rabdomioma, tumor de células granulosas, angioliipoma, histiocitoma fibroso maligno (6,7), neurofibroma, hemangioma, carcinoma renal metastásico, entre otros (8).

Los hibernomas no cuentan con características particulares en estudios de imagen. En sonografía se identifican formaciones ecogénicas, heterogéneas, visualizando flujo vascular con Doppler color (4). Habitualmente, se necesita de tomografía o resonancia magnética para su mejor caracterización. Tomográficamente, se demuestran lesiones definidas cuando su localización es muscular, presenta realce difuso con contraste endovenoso mostrando lesiones circunscritas con vascularización profusa. En resonancia existen algunas

diferencias entre tumores de grasa blanca e hibernomas. Generalmente, los hibernomas son isointensos en comparación a la grasa subcutánea en imágenes ponderadas en T1, con áreas homogéneas que alternan con heterogéneas por su vascularidad (4). Los tumores de grasa blanca son más intensos en T1, con hiperintensidad en T2 (4).

El tratamiento de elección es la resección quirúrgica completa (5). De momento, no existen reportes de transformación maligna o recurrencia (8). Se considera de pronóstico favorable (3).

Cabe señalar que el paciente acude a tratamiento con el médico tratante en su mayoría de las veces por cuestiones estéticas, o bien por síntomas tales como prurito, dolor local, tumefacción, entre otros, siendo el grupo femenino el más afectado (13).

Dentro de las técnicas quirúrgicas, la mejor es realizar una disección muscular limpia sin lesionar nervios periféricos y utilizando preferentemente energía avanzada (14); además de ello, es sumamente importante la resección con todo y cápsula del hibernoma para evitar recurrencias u otras complicaciones, y que como cirujanos hay que solicitar histopatológico en toda tumoración de tejidos blandos mayores de 5 cm (15).

## CONCLUSIONES

El hibernoma es una tumoración infrecuente que debe considerarse en el diagnóstico diferencial de tumores del tejido celular subcutáneo, tanto a nivel subescapular como de otras regiones donde exista grasa parda. Se sugiere la tomografía computada simple y contrastada, así como la resonancia magnética, para orientar en el diagnóstico de la lesión y su repercusión sobre las estructuras circundantes. El

diagnóstico definitivo es por estudio histológico. La cirugía es el tratamiento de elección. De momento no existen casos de malignidad.

## REFERENCIAS

1. Arnedo S, Lombardia J, Aso S. Hibernoma subescapular. Presentación de un caso y revisión de la bibliografía. *Clin Invest Gin Obst.* 2008;35(3):105-8.
2. De Rosa DC, Lim R, Lin-Hurtubise K, Johnson EA. Symptomatic Hibernoma: A rare Soft Tissue Tumor. *Hawaii Journal of Medicine & Public Health.* 2012, Dec;71(12).
3. Cárdenas Centeno OM, Marrero Riverón LO, Álvarez Cambras R, González Cabrera RD, Tamayo Figueroa A, Sánchez Noda E. Hibernoma. Presentación de un caso. *Rev Cubana Ortop Traumatol.* 1998;12(1-2):89-92.
4. Collado L, Sierre S, Bosalec A, Lipsich J. Hibernoma: Tumor retroperitoneal de grasa parda. Informe de un caso pediátrico. *Arch Argent Pediatr.* 2011;109(6);e126-e129.
5. López Piloto O, Cruz Hernández TM, López Poza M. Hibernoma dorsal gigante. Presentación de caso. *Rev. Chil. Neurocirugía.* 2016;42:64-67.
6. Martínez Rodríguez WM, Pérez Reyes AG, Martínez Rodríguez M, Milo Anillo MÁ, Rodríguez Concepción M, Estévez Miranda Y. Hibernoma axilar. Presentación de un caso y revisión de la literatura.
7. Ulloa JP, Urra A, Alzérrecas J, Walter T. Hibernomas en cabeza y cuello. Reporte de un caso clínico y revisión de la literatura. *Rev. Otorrinolaringol, Cir Cabeza Cuello.* 2015;75:261-264.
8. Pérez A, Obregón F, Hernández Y, Acosta Marín V. Hibernoma de la región anterolateral del muslo. *Rev Venez Cir.* 2008;61:N4.
9. Rigor VU, Goldstone SE, Jones J, Bernstein R, Gold MS, Weiner S. Hibernoma, a Case Report and Discussion of a Rare Tumor, *Cancer.* 1986;57:2207-2211.
10. Gadea E, Thivat E, Paulon R, Mishellany F, Gimbergues P, Capel F, Mosoni L, Merlin C,

- Lombes M, Morio B, Durando X. Hibernoma: A Clinical Model for Exploring the Role of Brown Adipose Tissue in the Regulation of Body Weight. *J Clin Endocrinol Metab*, 2014, Jan;99(1):1-6
11. Ahn C, Harvey JC. Mediastinal Hibernoma, A Rare Tumor. *Ann Thorac Surg*. 1990;50:828-30.
12. Varathan Moganadass V, Jia Ji N, Gopalan S, Ng J, Binti Omar N. Hibernoma: Rare Fetal Adipocytic Tumor in the Neck. *Int J Rhinological*. 2019;2(1):08-10.
13. Baghaie H, Chan E, Francisco S, Rasheed H, Puhalla H. Intramuscular abdominal hibernoma: case report of a rare tumour and a review of the literature. *Journal of Surgical Case Reports*. 2021;2021(2). DOI: <https://doi.org/10.1093/jscr/rjaa304>
14. Greenbaum A, Coffman B, Rajput A. Hibernoma: diagnostic and surgical considerations of a rare benign tumour. *BMJ Case Rep*. 2016, Nov 8;2016:bcr2016217625. DOI: 10.1136/bcr-2016-217625. PMID: 27873752; PMCID: PMC5129106.
15. Beals C, Rogers A, Wakely P, et al. Hibernomas: a single-institution experience and review of the literature. *Med Oncol*. 2014;31:769 . DOI: <https://doi.org/10.1007/s12032-013-0769-3>