



Sífilis maligna como manifestación clínica atípica de sífilis secundaria

Malignant syphilis as an atypical clinical manifestation of secondary syphilis



¹ **Dr. Luis Andrés Calderón-Wong**

Investigador independiente, San José, Costa Rica

 <https://orcid.org/0000-0002-7760-8116>

² **Dra. Juliana Arguedas-Ortiz**

Investigadora independiente, San José, Costa Rica

 <https://orcid.org/0000-0002-5313-6898>

³ **Dra. María Luisa Ulloa-Castro**

Investigadora independiente, San José, Costa Rica

 <https://orcid.org/0000-0002-5695-4693>

Recibido
10/03/2023

Corregido
14/04/2023

Aceptado
20/04/2023

RESUMEN

La sífilis maligna (SM) es una forma infrecuente de sífilis secundaria. La patogénesis es desconocida; sin embargo, se reconoce que es más frecuente en pacientes inmunocomprometidos o que presentan un mal estado de salud, principalmente en pacientes con coinfección con VIH. Dentro de las manifestaciones clínicas de la sífilis secundaria se pueden encontrar hallazgos mucocutáneos y sistémicos. La SM comparte tropismo con la sífilis secundaria, por lo que se pueden encontrar lesiones cutáneas en tronco, extremidades, mucosas, palmas de las manos, plantas de los pies y cuero cabelludo. Estas lesiones se caracterizan por pústulas diseminadas que tienden a evolucionar a lesiones nodulares con un centro necrótico o con hiperqueratosis. El diagnóstico se basa en la clínica del paciente, confirmación por microscopía de campo oscuro, serologías e histología característica, como infiltrados de linfocitos y células plasmáticas en dermis. El tratamiento de elección es la penicilina, al igual que todos los pacientes con sífilis. Al ser una enfermedad de transmisión sexual, es imprescindible evaluar a las parejas sexuales del paciente y brindarles tratamiento.

PALABRAS CLAVE: sífilis; *Treponema pallidum*; sífilis cutánea; diagnóstico de sífilis.

ABSTRACT

Malignant syphilis (MS) is a rare form of secondary syphilis. The pathogenesis is unknown; however, it is recognized that it is more common in immunocompromised patients or in patients with poor health, and mainly in patients with HIV coinfection. Within the clinical manifestations of secondary syphilis, mucocutaneous and systemic findings can be found. MS shares a tropism with secondary syphilis, so skin lesions can be found on the trunk, extremities, mucous



membranes, palms of the hands, soles of the feet, and scalp. These lesions are characterized by disseminated pustules that tend to evolve into nodular lesions with a necrotic center and/or hyperkeratosis. The diagnosis is based on the patient's symptoms, confirmation by dark field microscopy, serology, and characteristic histology such as infiltrates of lymphocytes and plasma cells in the dermis. The treatment of choice is penicillin, like all patients with syphilis. Being a sexually transmitted disease, it is essential to evaluate the patient's sexual partners and provide them with treatment.

KEYWORDS: syphilis; *Treponema pallidum*; cutaneous syphilis; syphilis diagnosis.

¹ Médico general, graduado de la Universidad Latina de Costa Rica (ULatina). Código médico: [MED18102](#). Correo: luis.calderonwong@gmail.com

² Médica general, graduada de la Universidad de Costa Rica (UCR). Código médico: [MED18059](#). Correo: juliana.arguedasortiz@gmail.com

³ Médica general, graduada de la Universidad de Ciencias Médicas (UCIMED). Código médico: [MED17527](#). Correo: marialuisaulloa@me.com

INTRODUCCIÓN

La sífilis es una enfermedad de transmisión sexual (ETS) causada por la espiroqueta *Treponema pallidum*, que afecta millones de pacientes anualmente y se caracteriza por tener afectación multisistémica, incluyendo piel, mucosas y anexos (1-4). La sífilis maligna (SM) es una manifestación rara de sífilis secundaria con lesiones ulcerativas y toxemia que se ha visto más frecuentemente asociada a pacientes inmunocomprometidos (7). La frecuencia de la coinfección de sífilis con el virus de inmunodeficiencia humana (VIH) ha sido descrita ampliamente en la literatura, ya que los pacientes VIH positivos tienen un riesgo hasta 8 veces mayor de contraer sífilis (5). El aumento de la incidencia de infección por *T. pallidum* es paralelo al de VIH debido a que tienen las mismas vías de transmisión, razón por la cual ambos constituyen un problema importante de salud pública (4). La infección por sífilis se puede dividir en diferentes estadios: primario, secundario, latente o terciario (6). Debido a que las lesiones de sífilis primaria pueden ser indoloras y resolverse espontáneamente, los pacientes que acuden a consulta se encuentran usualmente en la etapa secundaria de la enfermedad, donde las manifestaciones dermatológicas son más

evidentes (6). El objetivo del presente artículo es proporcionar una revisión actualizada acerca de la sífilis maligna como manifestación atípica de la sífilis secundaria, que brinde las herramientas necesarias para su reconocimiento y tratamiento oportunos.

MÉTODO

Para la elaboración de la revisión bibliográfica se realizó una búsqueda en bases de datos de PubMed de NIH/NCBI, Google Scholar, UpToDate, ScienceDirect, y libros de texto por medio de Access Medicine. Se utilizaron como criterios de inclusión para el uso de fuentes bibliográficas artículos publicados del 2018 al 2022, en idiomas inglés y español, que incluyeran alguna de las siguientes palabras clave o *keywords*: "sífilis", "*Treponema pallidum*", "sífilis cutánea", "diagnóstico de sífilis" (así como sus equivalentes en inglés). Los tipos de documentos fueron revisiones bibliográficas, artículos originales, reportes de caso, revisiones sistemáticas o metaanálisis. Se obtuvo un total de 19 fuentes bibliográficas, que incluyen artículos de edad pediátrica e investigaciones con conflictos de intereses.

EPIDEMIOLOGÍA

La sífilis secundaria es la presentación clínica más frecuente de la sífilis, causada por la bacteria *T. pallidum* (3). La SM es una forma infrecuente de sífilis secundaria, cuya incidencia exacta es desconocida (8). El diagnóstico de SM ha venido en aumento debido a la mayor cantidad de pacientes con VIH (9). Se puede presentar en pacientes con VIH, alcohólicos y con malnutrición (9). En una revisión sistemática se pudo observar que, de 45 casos que se estudiaron, 74% tenían diagnóstico de VIH, y la mitad de esos pacientes tenían comorbilidades como diabetes mellitus, alcoholismo, psoriasis y hepatitis (10). Es importante recalcar que esta patología no se presenta solamente en paciente inmunocomprometidos, sino que también puede afectar pacientes inmunocompetentes (8,9,11). En una serie de casos registrados desde el año 2008 al 2018 de pacientes con SM, se logró observar un predominio del sexo masculino, con un 80.7% de los casos; por otro lado, las mujeres representaban un 19.3% (12). Las edades en esta serie de casos mencionada anteriormente se encontraban en un intervalo de 20 a 68 años de edad (12).

ETIOLOGÍA Y PATOGÉNESIS

La sífilis es causada por *T. pallidum*, una bacteria gram negativa que pertenece a la familia de espiroquetas (13). La transmisión puede ocurrir por contacto sexual a través de lesiones mucocutáneas pequeñas (vía más común), vía vertical, y en la actualidad raramente por transfusión sanguínea o donación de órganos (13).

La SM es una variante poco común de sífilis secundaria, donde la mayoría de los pacientes se encuentran inmunocomprometidos o presentan un mal estado de salud (11,14,15). La patogénesis de la sífilis maligna es desconocida; sin

embargo, se reconoce que es más común en pacientes con coinfección con VIH (10). Existen varias teorías al respecto, se cree que puede haber un aumento en la carga viral de VIH con una disminución concomitante del conteo de células CD4+, aumentando el riesgo de SM, especialmente si el paciente no ha sido tratado (10). Además, se cree que el estado de inmunosupresión causado por el VIH puede permitir que el *T. pallidum* sea más virulento (10). Por otro lado, otros estudios evidencian que el estado inmunológico de los pacientes no es determinante para el desarrollo de SM, esto porque la mayoría de los infectados por VIH (80%) tienen más de 200 CD4/mm³ y no han padecido de una infección oportunista previa, por lo que no están profundamente inmunodeprimidos (8,10). Esto evidencia que la posible causa del desarrollo de la enfermedad es que posiblemente existe una interacción entre el *T. pallidum* con el virus de VIH o un defecto inmunológico funcional, más que un déficit inmunológico cuantitativo (8). Además, los casos de SM en pacientes VIH negativos con comorbilidades plantean la posibilidad de que una respuesta inmune inadecuada secundaria a estas condiciones sistémicas sea lo que desencadena una manifestación cutánea más severa, y la posibilidad de que las cepas sean más virulentas en estos pacientes (10). Frecuentemente, los contactos de pacientes con SM infectados presentan un curso más benigno de la enfermedad y no hay evidencia de que las cepas de *T. pallidum* sean más virulentas (11).

MANIFESTACIONES CLÍNICAS

Sífilis maligna

La sífilis maligna (SM) comparte tropismo con la sífilis secundaria. Se pueden

encontrar lesiones en lugares como tronco, extremidades, mucosas, palmas de las manos, plantas de los pies y cuero cabelludo (8). Las lesiones de la SM se caracterizan por pústulas diseminadas que tienden a evolucionar a lesiones nodulares con un centro necrótico o con hiperqueratosis (8). En ciertas ocasiones, se describen las lesiones como con aspecto rupioide u ostráceo, por eso también es conocida por el nombre de rupia sífilítica o sífilis pustulo ulcerosa (8,11).

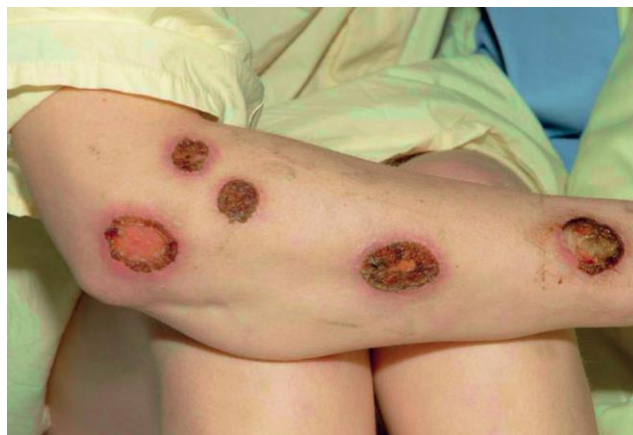Se han descrito manifestaciones sistémicas como fiebre y síntomas constitucionales como cefalea, fatiga y pérdida de peso (8,12). Frecuentemente, la fiebre y los síntomas constitucionales preceden las lesiones en piel (8). Condiciones como la neurosífilis se han asociado a la SM (12). En una serie de casos se logró evidenciar que un 30% de los pacientes con SM desarrollaron neurosífilis, en comparación de un 13.1% de pacientes con sífilis secundaria que no la desarrollaron (12).

DIAGNÓSTICO

El diagnóstico está basado en historia clínica, examen físico e interpretación de pruebas de laboratorio, que incluyen métodos directos como microscopía de campo oscuro, prueba de tinción directa de anticuerpos fluorescentes (DFA, por sus siglas en inglés), amplificación de ácidos nucleicos y serologías (2,6). Específicamente en el caso de SM, el diagnóstico es una combinación de clínica, confirmación por microscopía de campo oscuro, serologías e histología característica, como infiltrados de linfocitos y células plasmáticas en dermis (8,17). Además de esto, una buena respuesta al tratamiento brindado puede confirmar el diagnóstico si aún existe duda (8).

La microscopía de campo oscuro tiene una sensibilidad del 80% para sífilis primaria, sin embargo, debe tenerse especial cuidado en que no se haya aplicado antibiótico tópico sobre las lesiones al analizar, ya que esto dificulta la correcta visualización (2). Las lesiones en mucosa oral no deben usarse para diagnóstico debido a la presencia de treponemas no patológicos que dificultan la diferenciación de estos del *T. pallidum* y, por lo tanto, retrasan el diagnóstico (2).

Figura 1. Lesiones nodulares con centro necrótico en antebrazo sugestivas de sífilis maligna



Fuente. Bologna JL, Schaffer JV, Cerroni L, editores. Dermatolog a. 4a ed. Elsevier; 2018.

Las pruebas ELISA han cobrado importancia en los últimos años con la ventaja de tener alta sensibilidad, rápidos resultados y ser observador independiente (1). La confirmación del diagnóstico y el abordaje usual están basados en las pruebas treponémicas y no treponémicas que se especifican en la tabla 1 (2). Las pruebas treponémicas se positivizan antes que las no treponémicas y se mantienen reactivas de por vida, mientras que en las no treponémicas su reactividad disminuye posterior al tratamiento (2).

Actualmente, se recomienda comenzar el abordaje diagnóstico con pruebas treponémicas automatizadas que permitan medir anticuerpos IgM e IgG específicos para *T. pallidum*, seguido de una no treponémica cuantitativa (1). Si esta segunda prueba es negativa, se hará una segunda prueba treponémica diferente a la primera utilizada (1,2). En el caso de coinfección con VIH, la medición de estos anticuerpos es útil en el seguimiento de la respuesta al tratamiento (1). Además de esto, ya que los niveles de IgM disminuyen rápidamente con el tratamiento, es útil en el monitoreo de la respuesta (1).

Histología

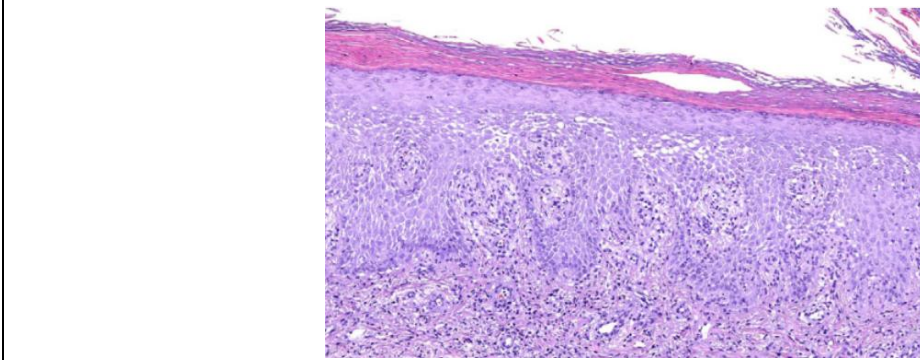
La examinación histopatológica de biopsias de piel o mucosas tiene como hallazgo más característico el infiltrado inflamatorio con patrón de dermatitis liquenoide con predominio de linfocitos y células plasmáticas, como se puede observar en la figura 2 (8,17). Alrededor de un 75-100% de los pacientes con sífilis secundarias presentan este patrón; sin embargo, la presencia de estos infiltrados puede ser independiente del estadio de la infección en la que se encuentre (17). Hallazgos como edema y ulceración endotelial son más característicos de sífilis primaria (17). En ocasiones, se puede observar daño vascular y granulomatoso, incluyendo endarteritis y panarteritis, además de hiperplasia de las células adventicias (10,17). Además de esto, se puede observar hiperplasia psoriasiforme, exocitosis de linfocitos, pústulas espongiiformes, paraqueratosis en la epidermis y edema dérmico papilar marcado (17). En sífilis terciaria puede haber formación de granulomas e infiltración plasmática (17).

Tabla 1. Pruebas treponémicas y no treponémicas para la detección de sífilis

Pruebas treponémicas	Pruebas no treponémicas
<ul style="list-style-type: none">• Ensayo de aglutinación de partículas (TTPA, por sus siglas en inglés).• Prueba de absorción de anticuerpos fluorescentes (FTA-ABS, por sus siglas en inglés).• Ensayo de hemaaglutinación para detectar anticuerpos IgG e IgM (TPHA, por sus siglas en inglés).	<ul style="list-style-type: none">• Prueba VDRL (<i>Venereal Disease Research Laboratory</i>).• Examen de reagina plasmática rápida (RPR).

Fuente. Elaborado a partir de Çakmak SK, Tamer E, Karadağ AS, Waugh M. Syphilis: A great imitator. Clinics in Dermatology. [Internet] 2019;37(3):182–91.

Figura 2. Histología de biopsia mostrando infiltrado inflamatorio en dermis superficial con predominio histiocitario



Fuente. Fustà-Novell X, Morgado-Carrasco D, Barreiro-Capurro A, Manzardo C, Alsina-Gibert M, Fuertes-de Vega I, et al. Sífilis maligna, una presentación de sífilis a tener en cuenta. *Actas Dermo-Sifiliográficas* [Internet]. 2018;110(3):232–7.

Inmunohistoquímica

Al realizar inmunohistoquímica, se pueden identificar espiroquetas de *T. pallidum* (8). Los treponemas se pueden identificar con tinción de Warthin-Starry, usualmente en lesiones primarias y secundarias (17). Las espiroquetas en las lesiones cutáneas son escasas, razón por la cual el diagnóstico por medio de biopsia de piel es difícil a pesar de que esta es útil para descartar otras etiologías (10). En el caso de sífilis secundaria, su diagnóstico es por medio de examen de campo oscuro positivo y prueba treponémica, o no treponémica positiva además de inmunohistoquímica (6).

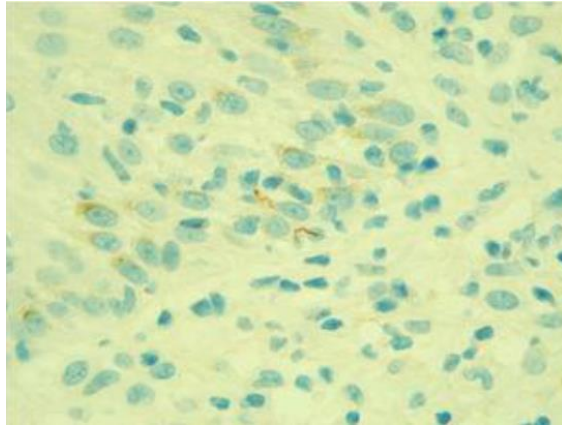
El diagnóstico diferencial de esta patología puede ser difícil, ya que las lesiones pueden ser muy similares a las de otras enfermedades, como otras enfermedades infecciosas de la piel (por ejemplo: virus herpes, micosis profundas, micobacterias, leishmaniasis), enfermedades linfoproliferativas (por ejemplo: linfoma cutáneo de células T, pitiriasis liquenoides, papulosis linfomatosa) y otras enfermedades, como el síndrome de Reiter, pitiriasis rosada, psoriasis, entre otras (3,9).

TRATAMIENTO

La penicilina es el tratamiento de elección para todos los estadios de sífilis (18); sin embargo, actualmente no existen recomendaciones específicas para el tratamiento de SM, por lo que el régimen más utilizado es el de tratamiento de sífilis latente tardía (10). Este consiste en una inyección intramuscular (IM) por semana de 2.4 millones de unidades de penicilina G benzatínica por tres semanas consecutivas (10,14,18,19). Es importante recalcar que si el paciente no se le aplica una dosis o si han pasado más de 14 días desde la última dosis se debe reiniciar el esquema (18). Los pacientes con alergia a la penicilina se pueden desensibilizar o utilizar tratamiento con ceftriaxona (10,18).

Es importante mencionar que estos pacientes pueden presentar una reacción de Jarisch-Herxheimer (3). Se caracteriza por malestar general y fiebre asociada al inicio del tratamiento (19). La fisiopatología es controversial, pero se cree que es el resultado de una reacción inflamatoria secundaria a la destrucción de las espiroquetas, y usualmente es más severa

Figura 3. Inmunohistoquímica que evidencia espiroquetas de *Treponema pallidum*



Fuente. Pereira AS, Lozada A, Monteiro AF. Malignant syphilis in a patient with acquired human immunodeficiency virus (HIV) infection. Anais Brasileiros de Dermatologia [Internet]. 2022;97(5):641-3.

en los pacientes con coinfección de VIH (19). La administración de corticosteroides sistémicos para prevención de la reacción de Jarisch-Herxheimer no ha sido estandarizada; sin embargo, en algunos estudios se reporta el uso de metilprednisolona, hidrocortisona o prednisona previo a la primera dosis para prevenir o disminuir los síntomas (19).

Se debe monitorizar la respuesta al tratamiento clínicamente y con pruebas serológicas (18). Se considera una adecuada respuesta clínica cuando los pacientes presentan una disminución de cuatro veces el título no treponémico (por ejemplo, de 1:32 a 1:8 o de 1:16 a 1:4) (18). En caso de que no presente una respuesta adecuada, se debe considerar una reinfección o un fallo en el tratamiento (3,18). El fallo en el tratamiento usualmente se debe a una mala adherencia; sin embargo, se debe considerar utilizar una terapia alternativa, evaluar el estado inmune del paciente o que el paciente presente enfermedad en sistema nervioso central concomitante no diagnosticada. Estos casos usualmente ameritan terapia más

prolongada, con dosis más altas de penicilina (3,18).

Al ser una enfermedad de transmisión sexual, es imprescindible que el paciente se abstenga de tener relaciones sexuales, y además se debe evaluar clínicamente y con métodos serológicos a las parejas sexuales del paciente para brindarles tratamiento (3,18).

CONCLUSIONES

La sífilis maligna es una presentación atípica de sífilis secundaria más frecuentemente observada en pacientes inmunocomprometidos, sin ser exclusiva de este grupo. La presencia del virus de inmunodeficiencia humana (VIH) parece tener relación con su virulencia por medio de interacciones entre *T. pallidum* y VIH, además de un posible defecto inmunológico funcional independiente del conteo de CD4. Las manifestaciones clínicas de la sífilis secundaria se pueden agrupar en cuatro grupos: linfadenopatías, alteraciones cutáneas, afectación mucosa y alopecias; siendo las linfadenopatías la presentación más frecuente. Las lesiones por sífilis

maligna usualmente son precedidas por síntomas constitucionales y comprenden pústulas diseminadas en tronco, extremidades, mucosas, palmas y plantas con centro necrótico e hiperqueratosis y, en ocasiones, toxemia. El diagnóstico de sífilis se realiza con pruebas treponémicas y no treponémicas, además de técnicas como microscopía de campo oscuro, inmunohistoquímica e histología, donde la presencia de infiltrado inflamatorio en dermis con predominio de linfocitos y células plasmáticas es muy característico. El tratamiento de la sífilis maligna consiste en inyección de penicilina intramuscular durante 3 semanas, mismo tratamiento usado para sífilis latente tardía. Es importante monitorear la reacción de Jarisch-Herxheimer posterior a su aplicación. Es fundamental monitorear la correcta respuesta al tratamiento con serologías y mejoría clínica, así como brindar consejería y tratamiento a las parejas sexuales de ser necesario.

Los autores declaran no tener ningún conflicto de interés.

El trabajo se realizó con fines académicos y no contó con ningún tipo de financiamiento externo.

REFERENCIAS

1. Toledo-Pastrata T. Sífilis precoz: nuevas aproximaciones diagnósticas para un escenario cambiante. *Actas Dermosifiliogr* [Internet]. 2020 [citado el 21 marzo, 2023];111:87-88. Disponible en: <https://www.actasdermo.org/es-sifilis-precoz-nuevas-aproximaciones-diagnosticas-articulo-S0001731019301279>
2. Çakmak SK, Tamer E, Karadağ AS, Waugh M. Syphilis: A great imitator. *Clinics in Dermatology*. [Internet]. 2019 [citado el 21 Mar 2023];37(3):182–91. Disponible en: <https://www.sciencedirect.com/science/article/abs/pii/S0738081X19300070?via%3Dihub>
3. Ehlers S, Sergeant S, Ashurst J. Secondary syphilis. *Clinical Practice and Cases in Emergency Medicine*. [Internet]. 2020 [citado el 21 Mar 2023];4(4):675–6. Disponible en: <https://pubmed.ncbi.nlm.nih.gov/33217306/>
4. Valerga M, Sánchez Cunto M, Bruni G, Picollo M, Priarone M, Maiolo E, et al. Sífilides elegantes de BROCCQ en una paciente con SIDA y sífilis secundaria. Presentación de un caso y revisión de la literatura. *La prensa médica argentina*. [Internet]. Mayo 2020 [citado el 21 marzo 2023];106(3):145–9. Disponible en: https://www.academia.edu/43360294/Sifilides_elegantes_de_BROCCQ_en_una_paciente_con_SIDA_y_s%C3%ADfilis_secundaria_Presentaci%C3%B3n_de_un_caso_y_revisi%C3%B3n_de_la_literatura. Se requiere suscripción.
5. Khaw C, Malden C, Ratnayake M, Boyd M. Diagnosis and management of syphilis in patients with HIV co-infection. *Current Treatment Options in Infectious Diseases*. [Internet]. 2020 [citado el 21 marzo 2023];12(3):215-26. Disponible en: <https://link.springer.com/article/10.1007/s40506-020-00225-6>
6. Luo Y, Xie Y, Xiao Y. Laboratory diagnostic tools for syphilis: Current status and future prospects. *Frontiers in Cellular and Infection Microbiology*. [Internet]. 2021 [citado el 21 marzo 2023];10. Disponible en: <https://www.ncbi.nlm.nih.gov/pmc/articles/PMC7897658/>
7. Yancheva N, Petrova E, Tcherveniyakova T. Atypical secondary syphilis presentation in a patient with human immunodeficiency virus infection: A case report. *Journal of Medical Case Reports* [Internet]. 2019 [citado el 21 marzo 2023];13(1). Disponible en: <https://www.ncbi.nlm.nih.gov/pmc/articles/PMC6900840/>
8. Fustà-Novell X, Morgado-Carrasco D, Barreiro-Capurro A, Manzardo C, Alsina-Gibert M, Fuertes-de Vega I, et al. Sífilis Maligna, una presentación de sífilis a tener en cuenta. *Actas Dermo-Sifiliográficas* [Internet].

- 2018 [citado el 21 marzo 2023];110(3):232–7. Disponible en: <https://www.sciencedirect.com/science/article/abs/pii/S0001731018303545>
9. Sá Lopes R, Monteiro AS, Saez R, Candeias C, Mendonça C. Malignant syphilis: A rare case of early secondary syphilis in an immunocompetent patient. *European Journal of Case Reports in Internal Medicine* [Internet]. 2023 [citado el 21 marzo 2023]. Disponible en: <https://pubmed.ncbi.nlm.nih.gov/36819650/>
10. Wibisono O, Idrus I, Djawad K. Malignant syphilis: A systematic review of the case reports published in 2014-2018. *Actas Dermo-Sifiliográficas (English Edition)* [Internet]. 2021 [citado el 21 marzo 2023];112(8):725–34. Disponible en: <https://www.sciencedirect.com/science/article/pii/S1578219021001748>
11. Alazán Pérez L, Gutiérrez Contreras R, Fong Fernández T, Álvarez Méndez MÁ. Sífilis maligna precoz en paciente inmunocompetente. *Folia Dermatológica Cubana* [Internet]. 2018 [citado el 21 marzo 2023];12(1). Disponible en: <https://revfcd.sld.cu/index.php/fdc/article/view/79/121>
12. Zhu L, Shi M, Peng R-R, Gu X, Guan Z, Xu H, et al. Neurosyphilis is more common in malignant syphilis: A case series and review of the literature. *International Journal of STD & AIDS* [Internet]. 2019 [citado el 21 marzo 2023];30(8):779–85. Disponible en: <https://pubmed.ncbi.nlm.nih.gov/31142223/>. Subscription is required.
13. Hicks CB, Clement M. Syphilis: Epidemiology, pathophysiology, and clinical manifestations in patients without HIV [Internet]. UpToDate. 2022 [citado el 21 marzo 2023]. Disponible en: https://www.uptodate.com/bibliotecaucimed.remotexs.co/contents/syphilis-epidemiology-pathophysiology-and-clinical-manifestations-in-patients-without-hiv/print?search=syphilis&source=search_result&selectedTitle=3~150&usage_type=default&display_rank=3
14. Pereira AS, Lozada A, Monteiro AF. Malignant syphilis in a patient with acquired human immunodeficiency virus (HIV) infection. *Anais Brasileiros de Dermatologia* [Internet]. 2022 [citado el 21 marzo 2023];97(5):641–3. Disponible en: <https://www.anaisdedermatologia.org.br/en-malignant-syphilis-in-patient-with-articulo-S0365059622001295>
15. Dimnik J, Benko M, Hosta V, Murnik Rauh A, Pagon A, Špik VC, et al. Malignant syphilis in a female patient: A case report and Mini-Review. *Tropical Medicine and Infectious Disease* [Internet]. 2022 [citado el 21 marzo 2023];7(3):47. Disponible en: <https://www.mdpi.com/2414-6366/7/3/47>
16. Bolognia JL, Schaffer JV, Cerroni L, editores. *Dermatología*. 4a ed. Elsevier; 2018.
17. Jalili A. Malignant syphilis in a HIV infected female patient. *Sexually Transmitted Diseases* [Internet]. 2019 [citado el 21 marzo 2023];29–32. Disponible en: <https://www.rosenfluh.ch/media/dermatologie-aesthetische-medizin/2019/03/Malignant-syphilis-in-an-HIV-infected-female-patient.pdf>
18. Hicks CB, Clement M. Syphilis: Treatment and monitoring [Internet]. UpToDate. 2022 [citado el 06 Mar 2023]. Disponible en: https://www.uptodate.com/bibliotecaucimed.remotexs.co/contents/syphilis-treatment-and-monitoring?search=syphilis%20&source=search_result&selectedTitle=2~150&usage_type=default&display_rank=2
19. Granizo-Rubio J, Caviedes-Vallejo C, Chávez-Dávila N, Pinos-León V. Sífilis maligna y erupción papular pruriginosa en un paciente VIH positivo. *Actas Dermosifiliográficas* [Internet]. 2020 [citado el 21 marzo 2023];111(3):269-271. Disponible en: <https://www.actasdermo.org/es-sifilis-maligna-erupcion-papular-pruriginosa-articulo-S0001731019303862>